(Aus dem anatomischen Institute, Direktor: Geh. Med.-Rat Prof. Dr. Barfurth und dem zahnärztlichen Institute, Direktor: Prof. Dr. Reinmöller der Grossherzoglichen Landesuniversität Rostock).

Über die Lage des Anästhesiedepots.

Habilitationsschrift

zur

Erlangung der Venia legendi

der

Hohen Medizinischen Fakultät der Universität Rostock

im Juni 1914 vorgelegt von

Hans Moral.

Mit 7 Abbildungen auf 3 Tafeln.

Wiesbaden.
Verlag von J. F. Bergmann.
1914.

(Aus dem anatomischen Institute, Direktor: Geh. Med.-Rat Prof. Dr. Barfurth und dem zahnärztlichen Institute, Direktor: Prof. Dr. Reinmöller der Grossherzoglichen Landesuniversität Rostock).

Über die Lage des Anästhesiedepots.

Habilitationsschrift

zur

Erlangung der Venia legendi

der

Hohen Medizinischen Fakultät der Universität Rostock

im Juni 1914 vorgelegt von

Hans Moral.

ACAD. LUGD. BAT BIBL.

Mit 7 Abbildungen auf 3 Tafeln.

Wiesbaden.
Verlag von J. F. Bergmann.
1914.

Sonderabdruck aus:
«Ergebnisse der gesamten Zahnheilkunde», IV. Jahrgang, 1914.

Druck von Carl Ritter, G. m. b. H., Wiesbaden.

Inhalt.

Seite

I. Einleitung 4
(Gegenstand und Fragestellung: Seidels Mitteilung und die Untersuchung von Loos; Bedeutung der Lagekenntnis; Gefäss- und Nervenverletzung) 4
II. Material und Injektion. Schlussfolgerung für den Lebenden 7
III. Hauptteil 8
1. Oberkiefer 9
A) Foramen infraorbitale 9
α) Die Lage des Foramens 9
β) Die Technik der Injektion 9
γ) Fehler bei der Injektion 10
δ) Beschreibung des Depots 10
ε) Gefässverletzung 11
ζ) Die Organe der Umgebung 11
η) Die anästhetische Zone 12
ϑ) Das Ausweichen der Injektionsmasse 12
B) Tuber maxillae 14
α) Lage der Öffnungen am Tuber 14
β) Technik der Injektion 14
γ) Beschreibung des Depots 15
δ) Organe der Nachbarschaft 15
ε) Tuberanästhesie nach Fischer 16
C) Foramen palatinum anterius 17
α) Lage des Foramens 18
β) Technik der Injektion 18
γ) Beschreibung des Depots 19
δ) Das Ausweichen der Injektionsmasse 19
2. Unterkiefer 21
A) Foramen mandibulare 22
α) Lage des Foramens und des Sulcus 22
β) Neuere Untersuchungen über diese Gegend 22

Seite

γ) Technik der Injektion 25
δ) Beschreibung des Präparates 26
ε) Entweichen der Injektionsmasse 29
ζ) Zerrissene Muskelfasern und Infektion 30
η) Gefäss- und Nervenverletzung 31
ϑ) Situs am Foramen 32
ι) Haematombildung 33
B) Foramen mentale 34
α) Anästhetische Zone 34
β) Die Lage des Foramens 34
γ) Technik der Injektion 34
δ) Begrenzung des Depots, die Nachbarorgane 35
ε) Lähmung der Lippe 35
ζ) Ausweichen der Lösung 35
IV. Schluss: Ergebnisse 36
Beschreibung der Abbildungen 38
Literatur 39

Seit Einführung der Leitungsanästhesie in die lokalen Betäubungsmethoden des Zahnarztes hat man viel über die Technik und die Nadelführung geschrieben, ganz speziell war es die Mandibularisanästhesie, die wegen der versteckten Lage des Nervenstammes eine Zeitlang besondere Schwierigkeiten gemacht hatte, die man aber andererseits wegen der vielen Vorteile, die sie bot, auch nicht gerne missen wollte. Heute ist die Leitungsanästhesie so sehr Allgemeingut aller Zahnärzte geworden, dass über die Technik und die Indikationsstellung nichts weiter gesagt zu werden braucht. Wenn es daher im folgenden unternommen werden soll einiges über die Lage des Anästhesiedepots zu berichten, so soll das nicht dazu dienen, um darauf eine neue Technik aufzubauen, es lag mir nur daran zu zeigen, wie das Anästhesiedepot im Gewebe liegt und den Beweis dafür zu erbringen, dass man in der Tat die Stelle erreicht, die man erreichen will. Eine weitere Aufgabe erblickte ich darin, die dem Depot benachbarten Organe zu beschreiben und festzustellen, nach welcher Richtung hin eventuell die Injektionsmasse ausweichen kann. Ferner wollte ich untersuchen, ob Gefässverletzungen vorkommen, welcher Art dieselben sind, und ob man aus ihnen einen Teil der unangenehmen Nebenerscheinungen erklären kann.

Solange man ohne genaue Kenntnis der anatomischen Lage der einzelnen Öffnungen am Kiefer, durch die die Nerven ein- resp. austreten, Leitungsanästhesie ausführen wollte, konnten natürlich die Ergebnisse der einzelnen Autoren nicht übereinstimmen. Es lag nahe, dass zunächst der Knochen

genau studiert wurde, da er es ja ist, der der Nadel Widerstand entgegensetzt, und man am trocknen Präparat recht genau die Stelle sieht, wo der Kanal beginnt resp. endigt. Die Untersuchung des Knochens ist wohl immer die erste Stufe zur genauen anatomischen Bearbeitung einer Gegend gewesen, und erst auf Grund der dort gefundenen Resultate konnte man an das Studium der Weichteile herangehen. Erst in allerneuester Zeit fängt man an diese zu berücksichtigen und sucht in ihrer zufälligen oder notwendigen Mitbeteiligung eine Erklärung für manche unangenehme Nebenerscheinung, wie z. B. Schluckbeschwerden, Druckempfindlichkeit des Musculus pterygoideus internus u. a. m. Es ist das Verdienst Seidels zuerst gezeigt zu haben, dass die Weichteile nicht vernachlässigt werden dürfen, und er hat mit besonderem Nachdruck auf das Spatium pterygomandibulare hingewiesen. Ausser der Arbeit Seidels sind auch die Untersuchungen von Loos zu nennen, der an der Hand von Injektionspräparaten dargetan hat, dass die einzelnen Methoden der Mandibularisanästhesie in der Hand des Geübten kaum voneinander abweichende Resultate geben. Die Arbeit von Loos bringt die erste genaue topographische Beschreibung der Organe an der in Frage stehenden Stelle, wie sie sich nach seinen Präparaten ergibt.

Die Untersuchung der Weichteile in der Gegend des Foramen mandibulare hat eine ganze Reihe beachtenswerter Punkte zutage gefördert und dies liess vermuten, dass eine ähnliche Untersuchung an den anderen für die Leitungsanästhesie in Betracht kommenden Stellen nicht vergeblich sein werde.

Wenn es nun auch ausser jedem Zweifel steht, dass der Erfolg der Anästhesie am Patienten uns ein genaues Maß dafür gibt, ob unsere Maßnahmen gelungen sind, und wenn es ebenso zweifellos ist, dass dies immer die letzte Beurteilungsinstanz sein muss, dann gibt uns das doch keinen Aufschluss über die Lage des Anästhesiedepots selbst und sein Verhalten zu den umliegenden Organen. Es kann derselbe Effekt durch Leitungsunterbrechung an verschiedenen Stellen erzielt werden. Nehmen wir ein Beispiel: Man will eine Mandibularisanästhesie ausführen und den Nervus alveolaris inferior direkt über dem oberen Ende der Lingula anästhesieren; die Erfahrung lehrt, dass der Nervus lingualis fast immer mit in das anästhetische Gebiet einbezogen wird, weil beide Nerven dicht bei einander liegen. Und in der Tat: nach 15—20 Minuten ist die eine Hälfte der Zunge und die Kieferschleimhaut ganz unempfindlich geworden. Kann diese Anästhesie nun nicht gerade so gut dadurch bedingt sein, dass man eine Stelle überschwemmt hat, wo beide Nerven noch vereint sind, mit a. W., dass man mit der Nadel zu weit nach oben gekommen ist? Für den praktischen Erfolg ist das ganz das nämliche, immerhin ist es aber meiner Meinung nach von Wert zu wissen, welche Stelle man mit der Nadel erreicht hat, ob gerade die, die man erwartet hatte, oder ob man zu dicht am Knochen oder zu weit von diesem entfernt war, zwischen welchen Organen das Anästhesiedepot liegt u. a. m. Das alles können wir an einem anatomischen

Präparat genauer erkennen und viel sicherer beurteilen, als wenn wir aus den klinischen Beobachtungen am Lebenden Schlüsse über die Lage des Anästhesiedepots ziehen wollten, denn wenn wir uns Präparate herstellen, in der Art und Weise, wie es unten angegeben ist, dann sehen wir das Depot so, wie es injiziert wurde, wenn wir aber aus den Versuchen am Lebenden folgern wollen, dann müssen wir bedenken, dass das Novokain resp. das an seiner Stelle verwandte Anästhetikum zum Teile durch das Gewebe hindurchdiffundiert und schliesslich auch auf Stellen einwirken kann, die in ihrer Lage nicht unerheblich von dem Orte entfernt liegen, den man eigentlich erreichen wollte. Dass in der Tat die Injektionen nicht alle gleich ausfallen, geht allein schon aus dem Umstande hervor, dass mitunter die Anästhesie ganz kurz nach der Injektion beginnt, während in den anderen Fällen eine Zeit von 10—15—20 Minuten verstreichen muss, ehe die Sensibilität anfängt geringer zu werden. Dies ist eine jedem Praktiker geläufige Tatsache. Hingegen gibt uns die Untersuchung an der Leiche die Möglichkeit, unsere Injektionstechnik auch objektiv nachprüfen zu können, und wird uns gegebenenfalls auch zu Schlüssen berechtigen, die für die Praxis einigen Wert haben könnten.

Ganz besonders müssen auch die Gefässe mit berücksichtigt werden, denn es ist viel über die Verletzung dieser gestritten worden, und man hat manch unangenehmen Zufall bei der Injektion auf die teilweise Entleerung des Giftes in die Blutbahn zurückzuführen gesucht. Seit Einführung des Novokains haben diese Erscheinungen — meist plötzlicher Kollaps — nachgelassen, was wohl auf der geringen Giftigkeit dieses Mittels beruht. Die Untersuchungen an der Leiche können hier nur insofern Anhaltspunkte geben, als man durch Präparation feststellt, ob überhaupt ein Gefäss mit der Nadel angestochen werden kann, oder ob diese der andringenden Spritze ausweichen. Einen hierher gehörenden Fall beschreibt Loos und auch eines meiner Präparate weist einen ebensolchen Befund auf; einen weiter unten noch näher zu beschreibenden Fall an einem Lebenden glaube ich gleichfalls auf eine Gefässverletzung zurückführen zu müssen.

Eine Läsion des Nervenstammes selbst, über die in den Fachblättern mehrfach debattiert wurde, lässt sich an der Leiche nicht so leicht feststellen, wie die der Gefässe, denn letztere füllen sich, wenn sie angestochen sind, mit der blaugefärbten Gelatine, was dem Auge leicht sichtbar ist, die Stichverletzung des Nerven hingegen, ergibt nach der Injektion keine weiteren Anhaltspunkte, denn diese selbst ist zu unbedeutend, als dass man sie nach Entfernung der Nadel einwandfrei erkennen könnte. Dass eine solche Verletzung vorkommen kann, ist wohl anzunehmen, doch ist sie entweder sehr selten, oder hat keine irgendwie bedeutenden Folgen, denn nur ganz vereinzelt finden wir in der Literatur Angaben über langandauernde sensible Lähmungen. Ich glaube, dass ein solcher unangenehmer Fall nur eintritt, wenn die Spitze der Nadeln umgebogen ist, welche Gestalt sie dann zeigt, wenn sie häufig

mit Gewalt auf den Knochen aufgestossen wurde. Diese hakenförmige Umbiegung kann freilich beim Zurückziehen der Nadel zur Folge haben, dass ein Teil der Achsenzylinder mit Gewalt zerrissen wird. An der Leiche habe ich eine derartige Beobachtung nicht machen können, freilich war die Nadel auch intakt.

Dass diese Gefäss- und Nervenverletzungen unser Interesse in theoretischer und praktischer Hinsicht in Anspruch nehmen, ist selbstverständlich, und ich glaube inbezug auf den ersten Punkt auch einiges Interessante mitteilen zu können.

Nachdem ich vor einigen Jahren zusammen mit Kollegen Bünte Untersuchungen am Knochen gemacht hatte, nehme ich heute gern Gelegenheit einige Präparate zu beschreiben, die auf folgende Weise gewonnen sind: Menschliche Köpfe wurden in ganz dünner Formol- oder Alkohollösung aufbewahrt, und dann zu geeigneter Zeit Injektionen an ihnen vorgenommen, und zwar ganz genau auf dieselbe Art und Weise, wie dies auch am Lebenden geschieht. Zur Injektion diente das nämliche Instrumentarium, das auch am Patienten verwandt wurde, und zwar in der Art, wie es am hiesigen Institut üblich ist, eine einfache Spritze, mit Asbestkolben und aufsteckbarer langer Kanüle. An Stelle der am Lebenden zur Verwendung kommenden Novokainlösung wurde dem Vorgange von Loos folgend eine Gelatinelösung benutzt, die, um besser gegen das umliegende Gewebe abzustechen, mit Berliner Blau gefärbt worden war. Loos verwandte seinerzeit ein Methylenblaufärbung der Gelatine. Aus der mikroskopischen Technik war mir bekannt, dass aus Blutgefässen, die man mit Berliner Blau-Gelatine gefüllt hatte, kein Farbstoff an die Umgebung abgegeben wird, und da mir darum zu tun, das Depot möglichst genau gegen die Umgebung abgrenzen zu können, so musste eben eine Färbung gewählt werden, die eine Tinktion der umliegenden Gewebe so gut wie sicher ausschloss; dazu eignet sich meiner Meinung nach Berliner Blau ganz ausgezeichnet, und dies war auch der Grund, weswegen ich das Verfahren von Loos ein wenig änderte. Das Methylenblau diffundiert in das umliegende Gewebe hinein und man kann aus solcher Art hergestellten Präparaten ziemlich weitgehende Schlüsse über die vermutliche Wirkung am Lebenden machen. Gerade die Diffusion aber wollte ich vermeiden, da mir nicht daran lag, die Wirkungssphäre des Depots — das können wir klinisch weit besser —, sondern nur seine Lage festzustellen. Die verflüssigte Gelatine wurde kurz vor dem Erstarren injiziert, weil es sich herausgestellt hatte, dass sonst leicht ein Teil derselben weit zwischen die Organe hin entweicht und in Gegenden kommt, die unter Umständen ziemlich weit von der Stelle entfernt liegen, an der man das Depot anbringen will. Es liegt dies offenbar daran, dass es sich hier um Versuche an Leichen handelt, bei denen durch die Behandlung mit Alkohol resp. Formol die Bindegewebsteile ein wenig härter und unnachgiebiger geworden sind, so dass das Depot sich nicht in derselben Art bilden kann, wie

am Lebenden, denn während hier die Gewebe weich und elastisch sind, und von der Flüssigkeit durchsetzt und zum Teil auch beiseite gedrängt werden, sind beim Toten die Gewebe unelastischer und doch morscher, es wird eher zu einer Zerreissung des Bindegewebes kommen und damit zu einem Eindringen der Gelatine in die Spalten zwischen den Organen. So stehen sich denn einerseits die Durchtränkung, teils auf dem Wege der Osmose, teils auf dem Wege der natürlichen Gewebsspalten, andererseits die Zerreissung des Bindegewebes gegenüber. Da nun die halbfeste Gelatine eher geeignet ist, die Organe beiseite zu drängen, und das lockere interstitielle Bindegewebe zu zerreissen, so wurde sie in diesem Zustande injiziert. Nach der Injektion wurden die Köpfe in die Aufbewahrungsflüssigkeit zurückgebracht, und gewöhnlich 24 Stunden später mit der Präparation begonnen. Sobald das Depot freigelegt war, wurde es mit einem Wattebausch bedeckt, der mit 40proz. Formalin getränkt war, weil dies die Gelatine härtet und verhindert, dass sie durch die bei der Präparation nicht zu umgehenden Läsionen ganz zerstört wurde. Die Präparate wurden meist in mehreren Exemplaren hergestellt und dann gezeichnet, mitunter wurden mehrere Präparate zu einer Zeichnung kombiniert, wie überhaupt sämtliche Zeichnungen ein wenig schematisiert sind. Die Injektionen wurden zum Teil vom Oberarzt des Institutes, Herrn Dr. med. G. Scharlau, zum Teil von mir selbst ausgeführt.

Wenn ich nun im folgenden die Depots einzeln beschreibe, so bin ich mir wohl bewusst, nichts Vollendetes geben zu können und sehe wohl ein, dass daraus nur mit grosser Vorsicht Schlüsse für die Praxis gezogen werden dürfen, denn es ist sehr schwer zu sagen, wieweit man die gefundenen Verhältnisse auf den Lebenden übertragen kann. Ich sehe deutlich ein, dass es ein ander Ding ist, am Lebenden eine Novokainlösung zu injizieren und an der Leiche mit Gelatine zu arbeiten.

Nur an zwei Stellen sind wir in der Lage, die Anästhesiedepots am Patienten einigermassen studieren zu können, das ist einmal am Foramen infraorbitale, wo der aufgelegte Finger ganz deutlich fühlt, wie durch Druck auf den Stempel der Spritze sich an der vermuteten Stelle eine Vorwölbung unter den Weichteilen zu bilden beginnt, und ferner am Foramen mentale, wo man bei mageren Patienten nach der Injektion das Depot durch Vergleichen mit der anderen Seite meist leicht feststellen kann. Am Foramen palatinum anterius ist die Palpation schwieriger, und die Straffheit der Weichteile bedingt, dass man die Novokainansammlung nur undeutlich abgrenzen kann. An allen anderen Stellen sind wir einzig und allein auf den Ausfall der Anästhesie angewiesen, der uns nur ganz bedingt zu Schlüssen berechtigt.

Da die Leitungsanästhesie an den Stellen vorgenommen wird, wo Nervenstämme in den Knochen eintreten, resp. diesen verlassen, so musste sich die Untersuchung erstrecken:

I. im Oberkiefer
   1. auf das Foramen infraorbitale,
   2. auf das Tuber maxillae,
   3. auf das Foramen palatinum anterius,

II. im Unterkiefer
   1. auf das Foramen mandibulare,
   2. auf das Foramen mentale.

Das Foramen incisivum habe ich nicht mit in die Untersuchung einbezogen, wenngleich ich früher empfohlen hatte, die Endausbreitung des Nervus nasopalatinus Scarpae durch Injektion in die Gegend dieses Foramens auszuschalten, denn einmal ist das Gebiet, das durch den eben genannten Nerven versorgt wird, sehr klein, wie aus schematischen Figuren hervorgeht, die Herr Dr. Scharlau veröffentlicht, dann aber ist auch der Einstich und die Injektion selbst recht schmerzhaft. Es kommt noch hinzu, dass unter der hier sehr straffen Schleimhaut sich ein ordentliches Depot, wenigstens an der Leiche, nicht entwickeln kann, vielmehr entweicht die Flüssigkeit zum Teil in den Kanal, zum Teil breitet sie sich unter der Schleimhaut flächenartig aus.

Die Injektion am Foramen infraorbitale ist relativ einfach und auch für den Versuch an der Leiche günstig, weil die Weichteile, im wesentlichen Muskeln und Fett, durch die andrängende Gelatine beiseite gedrückt werden. Die Lage des Foramens ist durch eine Reihe von Messungen verschiedener Autoren ganz genau bestimmt, es liegt auf der Verbindungslinie des Foramen mentale mit der Incisura supraorbitalis und ist vom unteren Rande der Augenhöhle ca. 7 mm entfernt, während die Strecke bis zum Alveolarrande des Kaninus 3,4 cm misst. Beide Zahlengrössen sind wichtig, weil wir mittels der ersteren die Lage des Foramens auf die Haut projizieren können, während die zweite Zahl uns bei der Injektion vom Vestibulum oris aus einen Anhaltspunkt dafür gibt, wie tief wir die Nadel einzuführen haben. Damit sind aber auch alle Grössen, die wir zur Feststellung der Lage des Foramens am Lebenden benötigen, bekannt.

Die Injektion selbst wurde folgendermaßen ausgeführt: nach Abtastung der Sutura zygomatico-maxillaris wurde der Zeigefinger der linken Hand auf einen ca. $^1/_2$ cm tieferen Punkt gelegt, der nach den Messungen am Schädel etwa der Stelle entsprechen muss, wo sich das Foramen befindet, dann wurde direkt distal über der Wurzelspitze des Kaninus in die Umschlagfalte eingestochen und die Spritze langsam vorgeschoben. Sobald anzunehmen war, dass die Nadelspitze sich an der richtigen Stelle unterhalb der Fingerbeere befand, wurde möglichst nach Fühlungsnahme mit dem Knochen langsam injiziert. Der aufgelegte Finger wurde sogleich gehoben, ein Ausdruck dessen, dass das Depot sich zu bilden begann. Ganz die gleiche Erscheinung kann man auch am Lebenden wahrnehmen, wovon ich mich zu überzeugen öfters Gelegenheit

hatte. In einem der Versuche hat sich das Depot zu weit medial entwickelt (Fig. 3), offenbar weil die Nadelführung nicht ganz die richtige war. Ein anderer Fehler, der gelegentlich gemacht wird, besteht darin, dass die Nadelspitze in der Tiefe der Fossa canina auf den Knochen auftrifft, und dadurch am weiteren Vordringen gehindert wird; in diesem Falle kann das Depot ebenfalls nicht an der Stelle liegen, die es eigentlich einnehmen soll, sondern es findet sich soweit vom Foramen entfernt, dass eine Einwirkung auf den Hauptstamm des Nerven nur noch auf dem Wege der Diffusion möglich ist. Wenn die Nadelführung fehlerhaft war, dann bemerkt der tastende Finger, wie das Depot sich an falscher Stelle entwickelt, was an der Leiche ebensogut gefühlt wird, wie am Lebenden.

Nach Präparation des auf die eben geschilderte Weise angelegten Injektionsdepots, bei der auf die Erhaltung der Muskeln, Fascien und Gefässe keine besondere Rücksicht genommen wurde, weil eben nur die Lagebeziehung zum Knochen, den Knochenöffnungen und den Nerven gezeigt werden sollte, ergab sich nun folgendes Bild (Fig. 1): dem Knochen aufliegend, etwa $^1/_2$ cm vom unteren Augenhöhlenrande entfernt, findet sich das Gelatinedepot, das kugelig vorgewölbt, eine Ausdehnung von etwa 2 cm in der Höhe und $1^1/_2$ cm in der Breite zeigt, das Foramen infraorbitale selbst ist nicht zu sehen, und einige Millimeter unterhalb der Stelle, an der es liegen muss, treten aus der Gelatine Nervenfasern aus, die zu den Seitenteilen der Nase und zur Oberlippe hinziehen. Die Oberfläche des Depots ist höckerig und unregelmäßig, und Bindegewebszüge, Fett, Muskel und Gefässe, die zum Teil von aussen her in die Gelatine eindringen resp. in dieser verlaufen, unterscheiden sich durch die blaue Farbe der ersteren ganz leicht. Das Depot selbst liegt über dem Periost, was durch die Lage der Nadelspitze bedingt war. Es kann, wie weiter unten gezeigt werden soll, die Gelatine sich unter Umständen auch unter dem Periost weithin ausbreiten.

Durch die physikalische Beschaffenheit der Organe, die das Depot bedecken, wird seine Gestalt zum Teil bestimmt, und da das Periost eine ziemlich derbe, dem Knochen einigermaßen fest aufliegende Membran ist, so kann ein Depot sich leichter über dem Periost, wie unter diesem entwickeln. Dies geht auch daraus hervor, dass an den Stellen, wo die Nadel eine Strecke weit unter dem Periost hat vorgeschoben werden müssen, das Depot sich mehr flächenhaft und nicht so typisch kugelig ausbilden kann. Es braucht zum Vergleich wohl nur der subperiostale und der subgingivale Alveolarabszess herangezogen zu werden, der in physikalischer Beziehung, da er letzten Endes auch eine Flüssigkeitsansammlung darstellt, viel Ähnlichkeit mit einem Injektionsdepot hat. Wir wissen aus der chirurgischen Zahnheilkunde, dass der subperiostale Abszess nicht so stark vorgewölbt ist, keine deutliche Umrandung zeigt, und auch das Phänomen der Fluktuation nur wenig ausgebildet ist, während nach Sprengung des Periostes alle drei Symptome, die ja für

eine Flüssigkeitsansammlung charakteristisch sind, deutlicher werden. Dies mit dem Injektionsdepot am Foramen infraorbitale des Lebenden verglichen, lässt sofort die Vermutung aufkommen, dass es zum grössten Teil, wenn nicht ganz oberhalb des Periostes gelegen sein muss. Die Nachprüfung an der Leiche hat die Vermutung bestätigt.

Von Organen, die sich in der Nähe des Depots befinden, deren Verletzung und Durchtränkung eventl. nicht umgangen werden kann, was aber soviel mir bekannt, keine unangenehmen Folgen hat, sind an dieser Stelle ausser dem Knochen, dem Periost und den Nerven, die Muskeln, und von Gefässen die Arteria und Vena infraorbitalis (eventl. zwei), die Arteria angularis und Vena facialis anterior zu nennen. Die beiden letzteren liegen im Fett eingebettet ziemlich dicht unter der Haut, während die Infraorbitalgefässe direkt an der Stelle liegen, in deren Nähe man mit der Nadel kommen will. Daher ist a priori eine Läsion dieser letzteren auch eher möglich, als der zuerst genannten.

Welche Erscheinungen die Injektion eines Teils des Anästhetikums in eines dieser Infraorbitalgefässe hervorruft, abgesehen von eventl. Allgemeinstörungen, kann ich nicht sagen, auch ist, soweit mir bekannt, ein solcher Fall nicht beschrieben worden. Hingegen ist es mir selbst einmal am Lebenden vorgekommen, dass ich entweder die Arteria angularis oder die Vena fascialis anterior verletzte, denn der Patient gab sofort bei der Injektion an, dass er das Gefühl habe, als ob etwas «spritzte» und fast momentan trat eine bedeutende Blässe der einen Hälfte der äusseren Nase, sowie der angrenzenden Gesichtspartie ein, die nach oben zu bis zum unteren Augenlide, nach unten bis etwa zum Sulcus nasolabialis, und lateral bis etwa zur Höhe des Jochbeinansatzes reichte; langsam breitete diese anämische Zone sich noch weiter aus und erstreckte sich nach oben hin bis zu den Augenbrauen und noch ein wenig weiter hinauf, speziell hieraus glaube ich schliessen zu dürfen, dass die Arteria angularis verletzt wurde, die ja einen Ast zu der Gegend zwischen den Augenbrauen abgibt. Bei einer Verletzung der Vena facialis anterior müsste sich die Hautanämie mehr nach dem Unterkieferrande zu ausgebreitet haben. Wäre eines der tiefen Gefässe verletzt worden, dann wäre auch keine so bedeutende Blässe der Haut eingetreten. Das Allgemeinbefinden erlitt keinerlei Störungen. Die eingetretene Anämie ist durch die Gegenwart des dem Novokain zugefügten Suprarenins bedingt gewesen und kam deswegen so deutlich zum Ausdruck, weil das betreffende Gefäss sich offenbar sehr stark kontrahierte und die Zirkulation in diesem Gebiete ganz stockte.

Die mimischen Muskeln des Gesichtes treten vielmehr in Beziehung zum Anästhesiedepot, als die eben genannten Gefässe, denn da sie alle in der Tiefe an den Knochen herantreten, so ergibt sich schon daraus, dass sie das Depot zum Teil bedecken, zum Teil von den Seiten her begrenzen. Hier

wird man nun in jedem einzelnen Falle andere Verhältnisse finden, denn einmal ist die Ausbildung dieser Muskeln individuell sehr variabel, dann aber werden auch je nach dem Ausfall der Injektion und der dadurch bedingten Lage des Depots Verschiedenheiten zu beobachten sein. Der Präparation der Muskeln wurde keine besondere Sorgfalt gewidmet, sie wurden nur soweit freigelegt, als es zur Erkennung notwendig war, dann aber wurden sie, um das Depot besser zeigen zu können, ganz entfernt. Hier sind der Musculus quadratus labii superioris und der Musculus caninus, sowie die Musculi incisivi zu nennen. Während ersterer in der Regel über dem Depot zu finden sein wird, werden die letzteren meist unter ihm gelegen sein, freilich reichen alle drei Gruppen häufig noch zum Teil in das eigentliche Depot hinein. Demnach müssen diese Organe teils durchstochen, teils durchtränkt werden. Liegt das Depot zu weit medial, wie es wohl nicht selten vorkommen wird, dann dürfte noch der laterale Rand des Musculus nasalis berührt werden, während bei zu weit lateraler Lage vielleicht noch der Musculus zygomaticus erreicht wird.

Aus dieser Lage des Depots kann man in bezug auf seinen Wirkungskreis nur soweit einen Schluss ziehen, als man annehmen kann, dass das Gebiet der Nerven, die direkt durch das Depot hindurchtreten, eine sensible Lähmung erfahren wird. Wenn man nun aber beobachtet, dass auch eine Anästhesie der Schleimhaut des Alveolarfortsatzes auf der labialen Seite stattfindet, die von der Mittellinie bis in die Gegend der Prämolaren reicht, und wenn man ferner in Rücksicht zieht, dass die oben genannten auspräparierten Nervenfasern aber nur zur Lippe und den Seitenteilen der Nase verlaufen, während die zu der Schleimhaut und dem Alveolarfortsatz gehörenden Äste in dem Knochen eingebettet liegen, dann kommt man zu dem Schluss, dass das Depot doch noch einen etwas weiteren Wirkungskreis haben muss, als es nach seinen bisherigen Lagebeziehungen schien. Wir wissen, dass das Novokain in Lösung den Knochen passieren kann, und es wäre denkbar, dass auf diese Weise die Anästhesie zustande käme, eine andere Möglichkeit besteht ferner darin, dass ein Teil des Anästhetikums durch das Foramen infraorbitale hindurchgepresst würde und nun innerhalb des Kanals auf den Nerven einwirken könnte, auf diese Weise würde die Ausschaltung eines grossen Bezirks ganz leicht zu erklären sein. Die Untersuchung an der Leiche hat nun ergeben, dass die letztgenannte Möglichkeit nicht ganz von der Hand zu weisen ist, denn nach Entfernung des Orbitalinhaltes und Freilegung des Nerven im Sulcus und Canalis infraorbitalis ergab sich, dass in der Tat eine gewisse Menge der Gelatine dorthin gedrungen war, und den Nerven auf allen Seiten in Form kleiner Pünktchen und Streifchen bedeckte (Fig. 2). Welchen Weg die Gelatine genommen hat, um hierhin zu gelangen, kann nicht weiter zweifelhaft sein, denn es können nur einerseits kleine Gefässe, andererseits Lymphbahnen in Betracht kommen. Da nun die Gelatine

nicht in Form eines einheitlichen Stranges im Kanal lag, sondern kleine Pünktchen und Streifchen bildete, die sich zudem innerhalb der Nervenscheide befanden, so ist wohl, da dieser Raum an Lymphwegen enorm reich ist, anzunehmen, dass die Injektionsmasse auf dem Wege der Lymphstränge in den Kanal gelangt ist. Je weiter zentral gelegene Stellen man untersuchte, um so weniger Gelatine war vorhanden. Dies Eindringen der Gelatine in den Kanal zeigten alle Präparate, selbst dasjenige, bei welchem das Anästhesiedepot nicht ganz richtig lag (Fig. 3). Der Kanal war verschieden stark gefüllt, meist jedoch so, dass man über die Art des Eintritts der Gelatine in den Kanal nicht zweifelhaft sein konnte. Der allerhinterste Teil des Kanales war fast immer frei, in keinem Falle war Gelatine über den Bereich des Oberkiefers, oder gar in das Gebiet der Flügelgaumengrube eingedrungen. Inwieweit diese Menge im Kanal zur Anästhesie des Nerven ausreicht, kann nicht ohne weiteres entschieden werden.

Das Eindringen der Gelatine in den Kanal ist nur durch eine Art Ausweichen der Injektionsmasse zu erklären und es ergab sich im Laufe der Versuche, dass dies um so stärker auftrat, je dünnflüssiger die Gelatinelösung war. Wenn man auch im allgemeinen ein solches Ausweichen wird verhindern wollen, so ist es doch in diesem Falle ganz erwünscht, insofern es die beabsichtigte Wirkung verstärkt. Wenn man die Gelatine sehr dünnflüssig macht, dann entweicht der allergrösste Teil. Dies ist ferner von der Lage der Nadeln resp. der Ausflussöffnung und der Widerstandskraft der Organe abhängig. Da beim Toten die Gewebe nicht so nachgiebig sind, so wird das Depot selbst sich schwerer ausbilden, ein Entweichen hingegen in höherem Maße stattfinden, als am Lebenden. Befindet sich die Ausflussöffnung der Nadel ganz unter dem Periost, so kann sich die Gelatine zwischen diesem und dem Knochen ausbreiten und u. U. bis in die Gegend der Crista zygomatico-alveolaris und des Bichatschen Fettpolsters gelangen, wie ein Fall zeigte; bei der Präparation findet man das Periost vom Knochen abgehoben und unter ihm eine ganz dünne Lage Gelatine, die an ihrer blauen Farbe zu erkennen ist. Befindet sich die Ausflussöffnung nur zum Teil oder gar nicht unter dem Periost, — wie es gewöhnlich der Fall ist — dann werden beim Ausweichen in allererster Linie die Muskeln umspült und durchtränkt und dies, sowie die Anästhesie einiger Fazialisäste bedingt die motorische Lähmung der Oberlippenmuskulatur, die man bei der Infraorbitalinjektion so oft findet. Auch ein Ausweichen der Gelatine nach dem Augenwinkel und den seitlichen Teilen der Nase zu, habe ich einmal gefunden.

Da die bukkale Fläche des Alveolarfortsatzes des Oberkiefers von einer Nervenschleife des Nervus infraorbitalis versorgt wird, wie ich früher zu zeigen Gelegenheit hatte[1]), so muss man, wenn eine Betäubung dieser ganzen

[1]) cfr. Nr. 10.

Strecke erstrebt werden soll, ausser der Infraorbitalinjektion auch noch die Nervenäste mit anästhesieren, die sich am Tuber maxillae von dorsal her in den Oberkiefer einsenken und in der Tiefe mit den übrigen Infraorbitalästen anastomosieren. Diese Anästhesie ist unter dem Namen der Tuberanästhesie bekannt. Die Technik der Injektion ist einfach, aber der Ort zur Anlegung eines Anästhesiedepots nicht so geeignet, weil die aufliegenden Weichteile eine ordentliche Ausbildung nicht zulassen, daher entweicht denn auch ein nicht unbedeutender Teil in die Umgebung. Dies ist bei den Versuchen an der Leiche ohne Frage ein Nachteil, weil man keine so typische Bilder erhält, ist aber am Lebenden ein Vorteil, weil man annehmen kann, dass selbst dann, wenn der gewünschte Punkt nicht ganz erreicht wurde, dennoch eine Überschwemmung des Tuber mit dem Anästhetikum eintreten kann, und da die Nervenästchen ziemlich klein sind, so ist schon eine geringe Menge zu ihrer Betäubung ausreichend.

Die Zahl der am Tuber sich findenden Öffnungen ist ziemlich genau bekannt, ebenso wie ihre Lage durch Messungen festgestellt ist. «Hübner[1]) gibt an, dass das untere Foramen alveolare am Tuber maxillare vom bukkalen Alveolarrande des oberen Weisheitszahnes $1^1/_2$—$2^1/_2$ cm entfernt sei. Ähnliches haben wir auch gefunden, denn bei fast sämtlichen von uns daraufhin geprüften Oberkiefern konnten wir ziemlich konstant drei bis vier grössere und eine Reihe kleinerer Öffnungen finden, sie lagen im Durchschnitt 1 bis 2 cm vom Alveolarrande des dritten Molaren entfernt. Ob die untersten ganz feinen Öffnungen, die wir im Gegensatz zu den erstgenannten Foramina maxillaria superiora als Foramina maxillara inferiora bezeichnet haben . . . die etwa $^1/_2$ cm vom Alveolarrande entfernt liegen, gleichfalls Nerven zum Durchtritte dienen, oder ob sie mehr im Sinne von Foramina nutritia aufzufassen sind, ist nicht mit Sicherheit zu sagen. Selbst wenn letzteres der Fall ist, so sind sie für die Technik der Anästhesie doch von Wert, da Venen stets von Lymphkapillaren begleitet zu sein pflegen; diese stehen ihrerseits wieder zu den Nerven in naher Beziehung. Es dürfte daher sehr leicht möglich sein, durch diese feinen Öffnungen Injektionsflüssigkeit, wenn auch nur in geringer Menge, auf diesem Wege durch die Corticalis in die Knochenkanälchen, in denen jene Nerven verlaufen, hineinzupressen.»

Von der Überschwemmung der zuletzt genannten Öffnungen wurde Abstand genommen, weil damit nur ein zu kleines Gebiet anästhesiert werden kann, und weil nur die Injektionen ausgeführt werden sollten, die in der Praxis Verwendung finden.

Die Technik war folgende: Der Einstich geschah etwa $^1/_2$—$^3/_4$ cm über dem Zahnfleischrand des ersten Molaren, d. h. etwa in halber Höhe der distalen Wurzel dieses Zahnes in der Richtung nach der Wurzelspitze des

[1]) cf. Nr. 10, S. 7, Z. 14 v. u.

zweiten Molaren zu. Während in der Regel die hier ebengenannten Zahlenverhältnisse für den zweiten und dritten Molaren gelten, mussten sie auf den ersten und zweiten übertragen werden, weil das Präparat, das zur Zeichnung und Beschreibung diente, keinen dritten Molaren besass. Da an der Leiche die Weichteile der Wange nicht genügend nachgiebig sind, um die Spritze in die für die Injektion erforderliche Lage zu bringen, so musste eine Verlängerung der Mundspalte vorgenommen werden, indem die Wange in ihrer ganzen Breite bis zum vorderen Rande des aufsteigenden Astes durchtrennt wurde. Um nun nach ausgeführter Injektion das Depot unter Erhaltung der Umschlagsfalte frei zu präparieren und der Betrachtung von der Seite her zugänglich zu machen, wurde der Jochbogen durchsägt und der Processus coronoideus des Unterkiefers abgemeisselt, dann liessen sich die Kaumuskeln und die anderen Weichteile ganz leicht entfernen. Nun ergab sich folgendes Bild: etwa auf der Mitte des Tuber maxillae, ein wenig oberhalb der Wurzelspitze des zweiten Molaren, etwa an der Grenze zwischen der distalen und lateralen Fläche des Oberkiefers, befand sich das nicht sehr plastisch ausgebildete Depot (Fig. 3). Auch hier findet man wieder eine Anzahl von Bindegewebszügen, die sich von allen Seiten aus in das Depot einsenken und es in einzelne kleine Bezirke zerlegen. Ein Teil der Knochenöffnung, die sich normalerweise an dieser Stelle finden, sind durch das Depot verdeckt. Da hier die Nerven in den Kiefer eindringen, und durch den Umstand, dass das Depot ihnen hier dicht aufliegt, diese auch sicher anästhesiert werden, so kommt die Frage, ob ein Teil der Injektionsmasse in die Kanäle, in denen die Nerven verlaufen, eingedrungen ist, hier nicht weiter in Betracht; aus diesem Grunde wurden die Kanäle denn auch nicht aufpräpariert. Hier am Tuber, in der Kaumuskelgegend, findet sich eine Anzahl kleiner Arterien, sowie ein ziemlich reichliches Venengeflecht, ob man hier mit der Nadel Gefässe verletzen kann, glaube ich kaum, besonders halte ich es dann für unmöglich, wenn man sofort nach Durchdringung der Schleimhaut zu injizieren anfängt, wie das seinerzeit Reclus ganz allgemein angegeben hat. Sollte dennoch ein Gefäss angestochen werden, dann sorgt der heute doch niemals fehlende Nebennierenextrakt dafür, dass dieses sich sofort kontrahiert, auf keinen Fall kann dann viel von der Masse in die Blutbahn gelangen. Andere Organe, die sich in der Nähe des Depots finden, sind vor allem der Musculus buccinator und die ihm aufliegende Fascia buccalis, die beide durchstochen werden, sobald man die Schleimhaut durchdrungen hat. Gelangt man mit der Nadel zu weit medial und führt sie zu hoch hinauf, dann kann man den Musculus pterygoideus externus erreichen, und ein Teil der Gelatine dringt unter seine Faszie, was ich auch einmal beobachten konnte. Ein anderer Fehler, der auch gelegentlich gemacht wird, meist freilich dann, wenn man eine Anästhesie der untersten Öffnungen am Tuber herbeiführen will, ist der, dass man mit der Nadel ein zweites Mal die Schleimhaut durch-

dringt, und wieder das Vestibulum oris erreicht; in solchen Fällen wird die Injektionsmasse, anstatt in das Gewebe, in die Mundhöhle injiziert.

Im allgemeinen erfreut sich die Tuberanästhesie keiner sehr weiten Verbreitung, wohl besonders deswegen, weil das Gebiet, das man mit ihrer Hilfe ausschalten kann, nicht sehr gross ist, und weil der Alveolarfortsatz mittels der gewöhnlichen Injektionsmethode recht gut mit dem Anästhetikum durchtränkt werden kann.

Je höher man mit der Spitze am Tuber maxillae hinaufgelangt, um so weiter wird die anästhetische Zone reichen, und es war daher auch naheliegend, dass man diesen Weg zu verfolgen und die Methode weiter auszubauen suchte. Braun hält die bisherigen Methoden für ausreichend, denn er schreibt (D. m. W. 1911, S. 1385, l. Z. 19): «Für die Zahnoperationen am Oberkiefer reichen die bisherigen Injektionsmethoden in der Regel aus. Nur bei ausgedehnten Eiterungen am Alveolarfortsatz wird man vorziehen, fern vom Operationsfeld zu injizieren». Da man mit einer geraden Nadel nicht zum Ziele kommt, so bedient sich Fischer einer gebogenen, die so konstruiert war, dass man um den Processus zygomaticus herum weit am Tuber in die Höhe geht. Die Nadel Fischers ist eine Troikartnadel mit einem Mandrin; sobald die Nadel 2,5 cm tief eingeführt ist, entfernt man den Mandrin und setzt die Spritze auf, um zu injizieren. Gasser beschreibt in Fischers Kompendium nun ausführlich, wie die topographischen Verhältnisse an dieser Stelle liegen und tut dar, dass wenn man nicht zu hoch hinaufdringt, die Gefahr der Gefässverletzung ausfällt. Der Vorteil dieser Methode besteht darin, dass man mit ihrer Hilfe den Hauptstamm des Nervus infraorbitalis mit dem Anästhetikum überschwemmen kann, und zwar an einer Stelle, wo dieser aus dem Foramen rotundum austretend, nach den Canalis infraorbitalis des Oberkiefers hinstrebt. Man kann also den Nerven unempfindlich machen, bevor er überhaupt den Kiefer erreicht. Auf diese Weise muss die anästhetische Zone sich über den gesamten Kiefer erstrecken, denn da nur dieser Nerv allein die sensible Versorgung des Oberkiefers übernimmt, so ist man in der Tat imstande, durch ein einziges Depot die ganze eine Oberkieferhälfte unempfindlich zu machen. Diese Methode stellt ein genaues Analogon dar zur Mandibularisinjektion des Unterkiefers. Zu bedenken hat man bei der Methode dreierlei, einmal die grösseren Gefässe, die hoch am Tuber liegen, die man eventuell mit der Nadel verletzen könnte, dann aber auch die sehr bedeutende Nähe der Hirnhäute, denn dicht hinter dem Foramen rotundum, in dessen Nähe ja unweigerlich ein Teil der Injektionsmasse kommen muss, findet sich bereits die Dura mater, und schliesslich die Injektion von Luft, die sich nach Entfernung des Mandrins in der Hohlnadel findet. Die Methode ist noch zu neu, als dass man ein irgendwie abschliessendes Urteil darüber geben könnte, und mir selbst fehlt jede weitere praktische Erfahrung. Die Zeit wird

lehren, ob diese Anästhesie sich denselben Platz erobern wird, wie er der Mandibularisanästhesie für den Unterkiefer zukommt.

Nach dieser Methode Fischers habe ich an der Leiche eine Injektion ausgeführt. Da die Nadel, wie man sich leicht am Schädel überzeugen kann, in nicht unbedenkliche Nähe der Flügelgaumengrube kommt, so war zu vermuten, dass ein Teil der Gelatine dorthin entweichen wird, und in der Tat zeigte sich nach der Präparation — von der mittleren Schädelgrube aus — direkt unter dem Foramen rotundum die blaue Farbe der Gelatine. Mir erscheint eine Injektion, die man wohl kaum steril ausführen kann (weil man durch die mit unendlich vielen Keimen besetzte Mundschleimhaut hindurchdringen muss), wenn sie in solch bedenkliche Nähe der Fossa pterygopalatina und mithin der Pachymenings kommt, doch nicht ganz ungefährlich. Nun freilich muss man bei der Infraorbitalinjektion und der Mandibularisanästhesie auch in die Tiefe eindringen und kommt ebenfalls in die Nähe wichtiger Organe, doch meine ich, dass hier die Verhältnisse deswegen ganz anders liegen, weil man an beiden Stellen, die dem Auge recht gut zugänglich sind, durch event. wiederholtes Bestreichen mit Jodtinktur, resp. Thymolalkohol eine leidliche Desinfektion erzielen kann, während man den hintersten Teil des Vestibulum oris, der hinter dem Prozessus zygomaticus versteckt liegt, nicht überblicken und nicht ordentlich reinigen kann. Ausserdem kommt man bei beiden Injektionen nicht in die Nähe der Hirnhäute.

Matas hat zum Zwecke der Oberkieferresektion schon vor Jahren ein ähnliches Verfahren angegeben, und auch Braun beschreibt eine Methode, um hinter dem Oberkiefer ein Anästhesiedepot anzulegen. Freilich geht aus der Mitteilung Brauns unzweideutig hervor, dass er in die Flügelgaumengrube eindringen will, und da er durch die äussere Haut hindurchgeht, die bekanntlich eine Desinfektion ganz gut zulässt, wird die Wahrscheinlichkeit der Infektion von dieser Stelle aus sehr gering. Das nämliche Ziel, die Anästhesierung des zweiten Astes am Stamme, wurde von den verschiedenen Autoren verschieden gelöst; an dieser Stelle sind die Arbeiten von Offerhaus, Payr, Härtel u. a. zu nennen. Die beiden letzteren dringen direkt ins Foramen rotundum ein.

Genau wie die bukkale Fläche wird auch die palatinale Seite des Oberkieferalveolarfortsatzes von einer Nervenschleife innerviert, deren Endpunkte der Nervus palatinus major und der Nervus nasopalatinus Scarpae sind. Will man nun die Schleimhaut auf der ganzen palatinalen Seite unempfindlich machen, dann wird man auch an beiden Enden ein Depot anlegen müssen. Praktisch liegen die Verhältnisse so, dass man nur selten in der eben angedeuteten Weise vorgehen wird, denn, einmal ist der Einstich am Foramen incisivum sehr schmerzhaft und zum zweiten ist das Gebiet, das auf diese Weise ausgeschaltet wird, nur äusserst klein. Hingegen dürfte die

Leitungsunterbrechung am Foramen palatinum anterius häufig geübt werden, denn das Foramen ist ziemlich leicht mit der Nadel zu erreichen und eine gut ausgeführte Anästhesie bewirkt eine sensible Lähmung, die vom weichen Gaumen bis zum seitlichen Schneidezahn reicht. Die Technik, die ich zur Anwendung brachte, ist dieselbe, die ich schon 1909 beschrieben habe, die mir stets gute Dienste geleistet hat. «Das Foramen palatinum anterius liegt in allen Fällen nach der Mittellinie zu von der distalen Kante des letzten Zahnes der betreffenden Kieferseite, d. h. bis etwa zum 10. oder 11. Lebensjahre palatinal vom ersten Molaren und bis zum Erscheinen des Weisheitszahnes palatinal vom zweiten Molaren, und dann palatinal von jenem. Das Foramen palatinum anterius liegt fast immer $^1/_2$ cm. vom Ende des Prozessus alveolaris entfernt. In denjenigen Fällen, in denen der dritte Molar nicht angelegt ist, liegt es palatinal vom zweiten» [1]).

An der Stelle, wo das Foramen liegt, findet sich ein deutlicher Winkel, der von der horizontalen Platte des Gaumenbeines und der vertikalen Lamelle des Alveolarfortsatzes gebildet wird; in diesem Winkel liegen die Nerven und Gefässe und über sie hinweg ist, wie ein Zelt, die Schleimhaut ausgebreitet. Es liegen demnach die Organe, obwohl frei auf dem Gaumen, dennoch durch die beiden Knochenplatten sehr geschützt in der Tiefe, umhüllt vom Bindegewebe, das nach vorn zu an Derbheit zunimmt und dann allmählich in das Stratum mucosum der Gaumenschleimhaut übergeht.

«Man [2]) kann am Lebenden die Stelle des günstigsten Einstichs meist leicht sehen, da sich etwas nach vorn zu vom Foramen palatinum anterius eine kleine Einziehung der Schleimhaut zeigt und dieselbe an dieser Stelle dem palpierenden Finger etwas nachgibt. Da man am Gaumen nicht senkrecht nach oben einstechen kann, sondern gezwungen ist, die Nadel schräg von vorn unten nach hinten oben zu führen, so ist jene erwähnte Einziehung der geeignetste Punkt zum Einstechen, da dann die Nadelspitze direkt auf den Eingang des Foramen palatinum anterius gerichtet ist. Auch nach dem Einstechen der Nadel kann man sich davon überzeugen, ob man die richtige Stelle getroffen hat, denn nach Durchdringen der obersten Schleimhautschicht, setzen die tieferen Teile der eindringenden Nadel keinen Widerstand entgegen, und daher kann das Injizieren ohne jeden Druck und ohne Schwierigkeit erfolgen.»

Die topographischen Verhältnisse am Foramen palatinum anterius scheinen der Ausbildung eines Depots hinderlich zu sein, und in der Tat ist der Platz, den die Injektionsmasse für sich in Anspruch nehmen kann, auch nicht gerade sehr gross, reicht aber dennoch für $^1/_2$—1 ccm Flüssigkeit aus. Aus der eigenartigen Gestalt dieses Raumes, der in einem Frontalschnitt eine

[1]) cf. Nr. 10, S. 20, Z. 1 v. o.

[2]) ebenda S. 21, Z. 18 v. o.

annähernd dreieckige Form zeigt, erhellt, dass das Gelatinedepot nicht eine so gleichmäßige kugelige Form haben kann, wie z. B. das Depot am Infraorbitalis. Seine Form wird sich der Umgebung anpassen und ein wenig flach und länglich sein. Hat man die Nadel an der richtigen Stelle in die Tiefe geführt, dann kann die Injektion ohne nennenswerten Druck ausgeführt werden, was aus den anatomischen Verhältnissen leicht erklärbar ist. Gerade darin ist einer der Vorteile der Leitungsanästhesie zu erblicken, dass man ohne Druck, mithin ohne Schmerz injizieren kann, denn die Injektion in derbes Gewebe hinein, wie man sie am Gaumen vielfach ausführt, (wozu ein nicht unerheblicher Kraftaufwand nötig ist) ist mit Beschwerden für den Patienten verbunden. Wenn man sofort nach der Injektion die Gegend, in der man das Depot vermutet, mit dem Finger untersucht, und mit der anderen Seite vergleicht, dann findet man an ersterer Stelle eine Vorwölbung, die meist nicht sehr deutlich ausgesprochen ist, und die in dem Maße wie die Resorption voranschreitet, an Umfang abnimmt.

Präpariert man ein nach der oben angegebenen Methode hergestelltes Injektionsdepot aus, dann erscheint dieses als ein länglicher Wulst, der hinten ein wenig dicker und breiter ist als vorne und eine höckerige unregelmäßige Oberfläche zeigt, welche Reste von Bindegewebe, Gefässen u. dergl. aufweist. Das Foramen palatinum anterius selbst ist nicht zu sehen, hingegen beobachtet man, dass am vorderen Rande der Gelatine eine Anzahl feiner Nerven und Gefässe auf die Oberfläche des Gaumens heraustreten. Die nach hinten verlaufenden Äste, die zum weichen Gaumen ziehen, sind nicht präparatorisch dargestellt, da sie für die vorliegende Arbeit weniger Interesse hatten. Es ist ohne weiteres klar, dass die Nerven, die unter dem Depot liegen, anästhesiert werden.

Da nun die Schleimhaut des knöchernen Kiefers dem sich bildenden Depot einen ziemlichen Widerstand entgegensetzt, so breitet sich ein Teil nach dem Palatum molle zu aus und man kann mitunter sehen, wie die eine Seite des weichen Gaumens an Umfang ein wenig zunimmt; dies ist ganz besonders dann der Fall, wenn man mit der Nadel zu weit nach medial und hinten gelangt ist. An der Leiche liegen die Verhältnisse ähnlich, denn wenn man einen analogen Fall dort herstellt, dann entweicht ein Teil der Gelatine zwischen die Muskeln des weichen Gaumens, und da sowohl die sensiblen, als auch die motorischen Nerven dieses an einer Stelle auf die Oberfläche des Kiefers treten, die nur wenig hinter dem Foramen palatinum anterius gelegen ist, und sich von da aus zu den Muskeln und der Schleimhaut strahlenartig hin ausbreiten, so muss natürlich eine Lähmung des weichen Gaumens stattfinden. Dieses bekundet sich dadurch, dass der Patient über eine pelzige Empfindung am Gaumen klagt und sich das Gefühl eines Fremdkörpers bemerkbar macht. Durch Räuspern und Husten sucht er sich dessen, jedoch vergeblich, zu entledigen. An der Leiche sieht man beim Einschneiden in

den weichen Gaumen, dass zwischen Muskeln, Faszien und Schleimhaut überall etwas von der Gelatine hingelangt ist, und das erklärt ungezwungen die klinischen Erscheinungen.

Da hier, ähnlich wie beim Tuber maxillae, die zu anästhesierenden Nerven direkt unter dem Depot liegen, ja vielleicht zum Teil durch dasselbe hindurchziehen, so ist ein Hineinpressen der Lösung in den Canalis pterygomaxillaris nicht notwendig, andererseits ist aber die Wahrscheinlichkeit, dass dennoch eine gewisse Menge des Anästhetikums gerade dorthin entweicht, ziemlich gross, weil der zur Verfügung stehende Raum überhaupt sehr beschränkt ist, und durch den Widerstand, den die begrenzenden Organe (Knochen, Gaumenschleimhaut) dem sich bildenden Depot entgegensetzen, ein Entweichen der Lösung leichter möglich sein wird, wie z. B. am Foramen infraorbitale. Dies Entweichen der Injektionsmasse ist es denn auch, das eine Erscheinung erklärt, die eigentlich anders gar nicht zustande kommen kann. Man beobachtet nämlich nicht so selten, dass man nach Injektion am Foramen palatinum anterius den dritten Molaren schmerzlos extrahieren kann, obwohl die zu diesem Zahne gehörende Schleimhaut von zwei Nerven — nämlich ausser dem Nervus palatinus anterius auf der palatinalen Seite, noch von den am Tuber entlang ziehenden Nervi maxillares superiores posteriores — innerviert wird. Die klinische Erscheinung erklärt sich nun ganz leicht aus einem Befund, den ich an einem der Präparate erheben konnte. Man sah nämlich, wie eine gewisse Menge des Anästhetikums sich an der in Frage stehenden Stelle befand, indem kleine blaue Pünktchen durch die Schleimhaut durchschimmerten, während feine ebenso gefärbte Streifchen den Zusammenhang mit dem Depot am Foramen palatinum anterius erkennen liessen. Offenbar sind hier kleine Gefässe und eventl. auch Lymphbahnen mit der Injektionsmasse gefüllt worden.

Ausser nach dieser Seite hin, nach der man das Entweichen aus dem klinischen Befunde schon vermuten konnte, kann die Flüssigkeit sich nun auch noch nach der Nase hin verbreiten. In einem solchen Falle zeigte sich dann in der Schleimhaut des unteren Nasenganges ein deutliches Netz blau gefärbter Gefässchen; die Muscheln, sowie die anderen Nasengänge und die Schleimhaut des Antrum waren frei davon. Das Nasenseptum war leider vor der Injektion entfernt worden. Auf welchem Wege die Injektionsmasse an diese Stelle gekommen ist, kann nicht zweifelhaft sein, denn es gibt nur zwei Möglichkeiten, einmal vermittels der kleinen Gefässe, die den knöchernen Gaumen von unten nach oben zu durchsetzen, dann aber auch auf dem Umwege über die im Canalis pterygomaxillaris verlaufenden Stämme. Eines scheint mir aus diesem Befunde mit Sicherheit hervorzugehen, dass nämlich eine Verletzung der Gefässe auch an dieser Stelle möglich ist, und wenn wir nun auch hier keine schweren klinischen Erscheinungen beobachten, dann

mögen wohl dieselben Gesichtspunkte in Betracht kommen, die schon beim Foramen infraorbitale erörtert worden sind.

Auffallend war mir, dass um den hinteren freien Rand des Palatum durum herum keine Injektionsmasse entwichen war, was offenbar dadurch bedingt ist, dass die Faszien und Ansätze der Muskeln, die ja hier mit dem Knochen in engstem Zusammenhange stehen, dies verhindern. Die Ausbreitung der Injektionsmasse nach medial und nach vorn vom Depot bietet weiter nichts Interessantes, sie ist in der Regel eine flächenhafte.

Besonderes Interesse beansprucht noch der Canalis pterygomaxillaris, insofern er die Verbindung nach der Flügelgaumengrube zu darstellt. Bei seiner Aufmeisselung ergab sich, dass er zum Teil mit Gelatine gefüllt war, und zwar in Form eines ziemlich kontinuierlichen freilich nicht sehr starken Stranges; die Arterie konnte isoliert werden und es ergab sich, dass sie leer war, die Flügelgaumengrube selbst war ebenfalls frei und auch die hier sich abzweigende Arteria vidiana war nicht gefüllt, dagegen breitete sich das Depot lateralwärts noch eine Strecke weit aus und zwar flächenartig, so dass es den Anschein hatte, als ob hier die Masse sich nicht innerhalb eines Gefässes befinde, sondern mehr zwischen den Geweben läge. Dies wäre nicht unmöglich und würde sich dann dadurch erklären, dass jener im Canalis pterygomaxillaris gelegene Strang nicht eine Vene, sondern eine der perivaskulären oder perineuralen Lymphräume sei.

Hiermit sind die Depots, die für die Leitungsanästhesie im Oberkiefer in Betracht kommen, geschildert, und es bleiben nur noch die beiden Fälle für den Unterkiefer zu beschreiben.

Die Innervierung des Unterkiefers ist nicht so einheitlich, wie die des Oberkiefers, insofern hier drei Nerven sich in das Gebiet teilen, nämlich der Nervus alveolaris inferior, dem der Hauptteil der sensiblen Versorgung des Unterkiefers zukommt, sowie der Nervus lingualis, der auf der Innenfläche ein bestimmtes Gebiet für sich in Anspruch nimmt, und schliesslich der Nervus buccalis, der in der Gegend des zweiten Prämolaren und ersten Molaren sensible Fasern zur bukkalwärts gelegenen Schleimhaut abgibt. Der Nervus alveolaris inferior tritt durch das Foramen mandibulare in den gleichnamigen Kanal ein, während der Nervus lingualis medial und auch mehr nach vorne dicht unter der Schleimhaut verläuft. Oberhalb der Ebene des Foramen mandibulare, also in bezug auf die Nerven weiter zentral, liegen beide dichter bei einander und kommen hier in die Nähe des Sulcus mandibularis. Dies ist nach dem Urteil aller die Gegend, wo die Leitungsunterbrechung ausgeführt werden muss, und hier an der Innenfläche des aufsteigenden Astes, ist die Stelle, wo wir das Anästhesiedepot anlegen wollen. Dies haben in neuerer Zeit Seidel und Loos scharf und deutlich aus-

gesprochen, nachdem man die Worte Rosenbergs[1]) auf dem Internationalen Kongress von 1905 anfing zu vergessen, dass es nämlich erstrebt werden müsse «den Nerven während seines Verlaufes ein Stück vor dem Eintritt in das Foramen mandibulare zu umspülen».

Da die Mandibularisanästhesie die häufigste Art der Leitungsunterbrechung darstellt, so ist im Verlaufe der Zeit eine nicht unbedeutende Literatur über dieses Thema entstanden. Die ersten Angaben über Leitungsanästhesie am Nervus mandibularis stammen von Hallstedt und Raymond 1885. Später ist dann die Methode vielfach verbessert worden, insbesondere von Schleich und Braun. Die meisten derartigen Verbesserungen bezogen sich naturgemäß auf die Beschreibung einer neuen Technik, ohne dass aber dabei genaue anatomische Studien gemacht worden sind. So finden sich z. B. über die Veränderlichkeit der topographischen Lage des Foramen mandibulare nur unsichere Angaben. Michel hat 1908 eine Bestimmung des Foramen mandibulare ausgeführt, und die Entfernung vom vorderen Rande des aufsteigenden Astes auf 15 mm angegeben. Untersuchungen von Stein über die Gestalt dieses Foramens förderten dann ebenfalls neue Gesichtspunkte zutage. Zur selben Zeit wie Stein hatte ich im Verein mit Bünte eine Reihe von Messungen vorgenommen, um die Lage dieser Öffnung in bezug auf die Zähne festzustellen, weil diese uns ja bei der Ausführung der Anästhesie als Richtung für die Spritzenführung dienen sollen. Es stellte sich dabei heraus, dass die Lage des Foramen mandibulare keine ganz konstante ist, sondern Schwankungen zeigt, die mit dem Alter in Beziehung stehen, denn es fand sich, dass bei Kindern das Foramen tiefer gelegen ist, als bei Erwachsenen, (dass es also im Laufe der Zeit nach oben wandert) «und zwar dies relativ um so mehr, je jünger das Individuum ist».[2]) Dass dies natürlich einen Einfluss auf die Technik der lokalen Anästhesie ausüben muss, ist wohl ohne weiteres einleuchtend.

An den Kanal anschliessend, findet sich eine meist gut ausgeprägte flache Grube, die nach Seidels Angabe bisher zu wenig beachtet wurde; diese Grube führt den Namen Sulcus mandibularis.

Ausser dem Knochen ist auch eine genaue Kenntnis der Weichteile notwendig, wenn man eine Mandibularisanästhesie gewissenhaft ausführen will. Seidel hat zuerst auf die Lücken hingewiesen, die sich in bezug auf diesen Punkt in der Fachliteratur finden. Nach seiner Anschauung sind Beschwerden, wie man sie nach Mandibularisanästhesie auftreten sieht, deren häufigste Druckempfindlichkeit des Musculus pterygoideus internus und Kieferklemme sind, durch Infiltration der Muskeln bedingt. «Die Kieferklemmen und Schluckbeschwerden, die nach Mandibularisanästhesie häufig selbst bei erprobten,

[1]) cf Nr. 31 Bd. II, S. 45, Z. 30 v. o.
[2]) cf. Nr. 10, S. 28.

vollkommen reizlosen Lösungen auftreten, sind in der Hauptsache Folgen der Infiltration des Musculus pterygoideus internus» (Seidel)[1]). Durch Experimente an sich selbst konnte eben genannter Autor feststellen, dass nach Injektion in den Musculus masseter, wenn die Anästhesie abgeklungen ist, eine nicht unbedeutende Schmerzhaftigkeit für einige Tage zurückbleibt. Daher geht recht begreiflicherweise seine Forderung dahin, dass man eine Injektion in die Muskulatur vermeiden soll. Wir werden weiter unten noch zu beschreiben haben, wann eine solche eintreten kann und welchen Weg die Masse innerhalb des Muskels nimmt.

Loos verglich die einzelnen Methoden der Mandibularisanästhesie durch Versuche an der Leiche untereinander und brachte gleichzeitig einen wertvollen Beitrag zur Kenntnis der Topographie jener Gegend. Er fasste das Endziel, das uns bei der Mandibularisanästhesie vorschwebt, in folgenden Worten kurz zusammen: «Was wir wollen, ist doch lediglich die Niederlage eines Depots von Injektionsflüssigkeit in solcher örtlicher Beziehung zum Nerven, dass wir das weitere der Natur, d. h. der Diffusion durch die benachbarten Gewebe überlassen können, und mit einer Lage der Kanüle, welche eine Verletzung empfindlicher Nachbarorgane vermeidet!» (Loos)[2]).

In neuester Zeit ist in dem Lehrbuch von Fischer eine genaue Beschreibung der Weichteile dieser Stelle aus der Feder Gassers gegeben worden, und, da alle drei Mitteilungen sich mit demselben Gegenstand befassen und ihn doch jeder anders darstellt, so muss ich mich im folgenden häufig auf diese Arbeiten beziehen. Es seien zunächst ganz kurz die Beobachtungen der einzelnen Autoren gegeben.

Seidel stellte fest, dass direkt am Foramen mandibulare sich der Musculus pterygoideus internus dicht an den Knochen anlehnt, so dass, wenn man diese Stelle vom Munde her erreichen will, eine Verletzung der Muskulatur nicht zu umgehen ist. Weiter oberhalb zieht der Muskel dann medianwärts. Hier befindet sich das Spatium pterygomandibulare; «es liegt wie ein flach gedrückter Schlauch zwischen Knochen und Muskel und enthält den N. alveol. inf., sowie die Arterie und Vene. Die obere Hälfte des Sulcus mandibularis, resp. das in ihr gelegene Bindegewebe (Spatium pterygomandibulare) stellt die günstigste Stelle für die Leitungsunterbrechung des Nervus alveolaris inferior dar, denn erstens ist diese Stelle leicht zu erreichen ohne nennenswerte Muskeldurchbohrung und zweitens muss, falls dieses durch Faszien scharf begrenzte Gewebe an irgend einer Stelle infiltriert wird — es kommt dabei gar nicht auf $^1/_2$ ccm an — stets eine sichere totale Anästhesie der gesamten Unterkieferhälfte erreicht werden»[3]).

[1]) cf. Nr. 34, S. 7.
[2]) cf Nr. 23, S. 558. Z. 8 v. u.
[3]) cf. Nr. 34, S. 18, Z. 3 v. u.

Während Seidel sich bei seinen Untersuchungen eines Horizontalschnittes bediente, präparierte Loos die in Frage stehende Gegend aus und kommt so zu einer körperlich guten Darstellung des ganzen Situs. Zunächst konstatiert er ebenfalls das Vorhandensein des Spatium pterygomandibulare, dessen Begrenzung folgendermaßen beschrieben wird: «Die Wände[1]) dieses als das wahre Infiltrationsgebiet des Nervus alveol. infer. zu erkennenden Raumes sind: medianwärts die dem M. pterygoideus internus aufliegende Faszie; lateral das Periost des Sulcus mandibularis ram. asc.; oben die Unterseite des Bauchs vom M. pterygoideus externus. Die innere Wand zieht spitz auf die Lingula zu und enthält den Nerv, der unter dem inneren Rand des M. pteryg. ext. austritt, um von da schräg nach aussen abwärts zum Foramen mandibulare zu gelangen. In der äusseren Wand liegen die Gefässe. Die Arteria alveolaris inferior zweigt sich nicht ganz 1 cm unterhalb von der Incisura semilunaris aus der fast parallel zu deren Rand verlaufenden A. maxillaris interna ab und zieht hart am Knochen zum Foramen. So liegen Arterie und Nerv spitzwinkelig in einer mehr frontalen Ebene nebeneinander, und wenn man die Tasche mit einer Pyramide vergleicht, deren Spitze am Foramen liegt, bildet die Arterie die hintere laterale Kante, der Nerv die vordere innere. Im Basisdreieck liegt die Maxillaris interna. Dieser räumliche Eindruck wurde in einzelnen Präparaten noch verstärkt dadurch, dass von der Internusfaszie aus ein den Nerv enthaltendes zartes Bindegewebsblatt trichterförmig zu der Lingula hinzog, wo es mit der Spitze ansetzte» (Loos). Die Ausbildung dieses Raumes ist Schwankungen unterworfen und ist abhängig von der Fettbildung, der Form der Kiefer und der Entwicklung der Muskulatur. Loos geht dann auch auf die Lageverhältnisse der Gefässe ein und erörtert an der Hand eines Präparates, dass eine Gefässverletzung nicht unmöglich ist, in einem Falle sogar, in dem er eine Injektion von dorsal her ausführte, war die Nadelspitze in eine Arterie eingedrungen. Bei der Nadelführung vom Munde aus kommt man ebenfalls unter Umständen in bedenkliche Nähe der Gefässe, denn die Gegend, wo die Vena maxillaris interna sich mit der Arteria alveolaris inferior schneidet, ist nach Loos die typische Entleerungsstelle, man kann daher, wenn man mit der Nadel dicht am Knochen bleibt evt. eine der kleineren Venen oder Arterien verletzen, führt man jedoch die Spitze tiefer ein, dann kann sogar die Arteria maxillaris interna angestochen werden. Diese Verhältnisse mahnen entschieden zur Vorsicht und lassen den Gedanken einer Injektion von dorsal ganz besonders wegen der bedenklichen Nähe der Carotis externa und der verschiedenen Venen von vorneherein als unbrauchbar erscheinen.

Sehr ausführlich sind ferner diese Verhältnisse von Gasser geschildert worden, der sich beider anatomischen Methoden der Untersuchung bediente.

[1]) cf. Nr. 23, S. 560, Z. 10 v. u.

Gasser präparierte zunächst am Kopf von einem Schnitt aus, den er aussen von der Molarfalte vom Oberkiefer nach unten führte, die Organe bis zum Foramen mandibulare frei, also den vorderen Teil des Spatium pterygomandibulare. Nach vorn und lateral finden sich die untersten Teile des Musculus temporalis, hinten und medial kommt der Pterygoideus internus zu Gesicht. Hier beschreibt Gasser einen feinen Ast des Nervus alveolaris inferior, der sich nach vorn zu abzweigt und zur Schleimhaut der hinteren Zähne geht. An zwei Frontalschnitten wird dann weiterhin erörtert, wie sich das Spatium pterygomandibulare in verschiedenen Ebenen darstellt, und es geht deutlich daraus hervor, dass dieser Bindegewebsspalt weiter nach hinten auf der lateralen Seite an den Sulcus mandibularis grenzt und dadurch breiter wird. In diesem Bilde zeigt der Spalt eine dreieckige Gestalt, deren einzelne Begrenzungslinien nach aussen der Sulcus, nach oben der Musculus pterygoideus externus und nach unten medial der Musculus pterygoideus internus sind. Die mediale Spitze ist lang ausgezogen, hier liegt am meisten nach der Mittellinie zu der Nervus lingualis, dem sich etwas lateral der Nervus alveolaris inferior anschliesst, während noch mehr nach dem Kiefer zu die Gefässe liegen.

Nach einer dem Verfahren von Loos ähnlichen Methode habe ich auch einige Präparate hergestellt, an denen die Anästhesie teils von mir selbst in der Art ausgeführt wurde, wie ich es seit 1909 gewöhnt war, und auch seinerzeit veröffentlicht habe, teils wurde diese durch den Oberarzt des Institutes, Herrn Dr. Scharlau nach der Methode gemacht, wie sie am hiesigen Institute üblich ist. «Nach Reinigung der Gegend der Fovea retromolaris mit Jodtinktur suche man auf der rechten Seite mit dem linken Zeigefinger und auf der linken Seite mit dem rechten Zeigefinger sich beide Lineae obliquae durch die Schleimhaut durchzutasten, und zwar so, dass der Finger im Vestibulum oris gelegen bleibt, und lege die Fingerbeere so in die Fovea retromolaris ein, dass die Kante der Linea obliqua interna sich in den Rand des Fingernagels fortsetzt. Nun führe man die Spritze in Schreibfederhaltung in der angegebenen Höhe hart an dem Fingernagel vorbei nach hinten. Durch die eben geschilderte Lage des Fingers vermeidet man das unangenehme Suchen nach dem freien Rande der Linea obliqua interna und das unangenehme Aufstossen auf dem Knochen der Fovea. Durch das Andrücken des Fingers werden die Konturen deutlicher, da die Knochenkanten sich besser durch die Schleimhaut markieren. Um nun in möglichstem Kontakte mit dem aufsteigenden Aste zu bleiben, und um besser in die hinter der Linea obliqua interna gelegene Vertiefung zu gelangen, empfiehlt es sich, die Spritze möglichst in der Normallinie einzuführen. Bei sehr stark vorspringender Linea obliqua interna kann man sogar den Spritzengriff mehr dem Mundwinkel der anderen Seite zuwenden» [1]).

[1]) cf. Nr. 10, S, 41, Z. 5 v. o.

Die von meinem Chef, Herrn Prof. Reinmöller, bevorzugte Methode weicht hiervon ein wenig ab, insofern nach Abtastung der Fovea die Nadel von der Eckzahngegend der anderen Seite her schräg nach hinten und oben eingeführt wird. Sobald man auf dem Knochen aufgestossen ist, wird durch Druck auf den Stempel die Spritze entleert.

Um einen richtigen Einblick in die Art und Weise geben zu können, wie die Organe bei der Präparation sich der Reihenfolge nach darstellen, lasse ich hier ganz kurz eine Beschreibung der Herstellung eines derartigen Präparates folgen (Fig. 5 u. 6): Der Kopf ist in der Medianlinie gespalten und die Injektion 24 Stunden vor der Präparation ausgeführt worden. Es wird ein Schnitt gemacht ca. $^1/_2$ cm medial vom Unterkieferast am weichen Gaumen beginnend und seitlich der Zunge endigend, also ganz ähnlich der Schnittführung Gassers. Die Schleimhaut wird nach beiden Seiten zurückpräpariert, sofort wird der Nervus lingualis sichtbar, der in lockeres Bindegewebe eingehüllt, in flachem Bogen von hinten oben nach medial unten dahinzieht, auf diesem ganzen Wege feine Äste zu der Umgebung der Gaumenbögen zu dem hinteren Abschnitt der Zunge, und zur Schleimhaut der Fovea und ihrer Umgebung absendend. Nachdem er sich mit dem hinteren Ende der Sublingualdrüse gekreuzt hat, tritt er in die Substanz der Zunge ein, sich gleichzeitig in mehrere Äste auflösend. Wenn man dem Nerven nun weiter zentral folgt, dann kommt man an einen schmalen mit Bindegewebe und Fett angefüllten Raum, der sich zwischen dem hinteren freien Rande des Musculus mylohyoideus und dem vorderen Rande des Musculus pterygoideus internus findet. Dieser Raum ist nicht breit, nur so, wie man ihn auch sonst zwischen zwei Muskeln findet, aber deswegen von Wichtigkeit, weil in ihn eingebettet der Nervus lingualis nach oben verläuft. Nach hinten vom Musculus pterygoideus internus findet sich ein ähnlicher Raum, der sich zwischen diesem Muskel und dem Prozessus styloideus resp. den an und um diesen Fortsatz ansetzenden Gebilden ausbreitet; auch dieser Raum ist mit Fett und lockerem Bindegewebe gefüllt. Dieser hintere Raum steht in kontinuierlicher Verbindung mit dem Spalt, der zuvor zwischen Musculus mylohyoideus und vorderen Rand des Pterygoideus internus beschrieben wurde, und zwar durch eine breite bindegewebige Fettmasse, die nur jetzt unseren Augen entzogen ist, weil der Musculus pterygoideus internus sie nach medial hin zudeckt. Mit anderen Worten ist der hintere Raum der distale Teil des Spatium pterygomandibulare, während der vordere Teil, der im Sulcus gelegen ist, zur Zeit noch nicht gesehen werden kann. Von distal her legen sich an dieses Spatium die Halsgefässe und die Glandula parotis an, während es nach vorn zu immer schmäler wird, um schliesslich in einen feinen dünnen Spalt überzugehen, eben jenen oben genannten, in dem der Nervus lingualis dahinzieht. Zu dieser Zeit kann man also das Spatium pterygomandibulare nicht in seiner ganzen Grösse überblicken, weil ein be-

deutender Teil — und gerade der, der uns am meisten interessiert — durch den Musculus pterygoideus internus verdeckt wird.

Wenn wir den Nervus lingualis aus seinem eben geschilderten Bette heraus präparieren und ihn soweit frei machen, wie es möglich ist, also bis zu der Stelle, wo er unter dem Musculus pterygoideus internus unweit des Hamulus verschwindet, und diese Stelle genauer untersuchen, dann sieht man, dass drei Muskeln sich hier einander sehr nahe kommen, nämlich der Musculus mylohyoideus mit seinem freien hinteren Rande, der Musculus pterygoideus internus mit seinem vorderen Rande und weiter lateral der unterste sehnige Teil des Musculus temporalis. An dieser Stelle tritt der Nervus lingualis unter den Musculus pterygoideus internus auf dessen laterale Seite und erreicht somit hier seinen Eintritt in das eigentliche Spatium pterygomandibulare. Der vordere Rand des Musculus pterygoideus internus kommt hier der Linea obliqua interna sehr nahe und bei weit geöffnetem Munde kann man ihn am Lebenden deutlich als Wulst, der von oben herabzieht, fühlen. Dieser Wulst wird dann, besonders vom Anfänger häufig für die Linea obliqua interna gehalten, und daraus erklärt es sich, dass bei geringer Übung der Einstich zu weit medial erfolgt.

Da es mir bei meiner Untersuchung nicht auf eine Topographie dieses Spatiums ankam, so musste im weiteren so vorgegangen werden, dass die Organe durch Präparation von medial her freigelegt wurden. Es ergab sich nun, dass das hinter dem Musculus pterygoideus internus gelegene Fettpolster nur relativ dünn ist, und dass dicht unter der in der Abbildung 5 gezeichneten Oberfläche die einzelnen Organe zutage kamen. Nachdem sie an dieser Stelle freigelegt waren, wurde der Musculus pterygoideus internus mitsamt seiner Faszie vorsichtig entfernt, und es zeigte sich folgendes Bild (Figur 6): dicht oberhalb der Stelle, wo in der obengenannten Figur der Nervus lingualis sich dem Blick zu entziehen begann, ragt ein Lappen des Bichatschen Fettpolsters über den vorderen Rand des Unterkiefers, noch zum Teil dessen mediale Wand bedeckend. Dieses Bichatsche Fettpolster, das den Typus des Fettgewebes darstellt, unterscheidet sich nicht unbedeutend von jenem fetthaltigen Bindegewebe, das den hinteren Teil des Spatium pterygomandibulare anfüllt, denn während ersteres eine hellgelbe Farbe zeigt und sich weich und elastisch anfühlt, hat letzteres einen mehr rötlichen Farbenton, auch ist seine Konsistenz härter. Unter diesem überhängenden Lappen des Bichatschen Fettpolsters zieht der Nervus lingualis nach oben hin weiter, ein wenig vor dem alsbald sichtbar werdenden Nervus alveolaris inferior. Von hinten her kommt die Chorda tympani, kreuzt sich mit dem Nervus alveolaris inferior und senkt sich in den Nervus lingualis ein. Dieser letzte Teil der Chorda ist nicht mehr genau zu verfolgen, weil ein Teil des Anästhesiedepots sich an dieser Stelle entwickelt hat, und sowohl die Kreuzung mit dem Nervus alveolaris inferior, wie auch ihre Vereinigung mit dem Nervus lingualis ver-

deckt. Weiter nach hinten sieht man dann das Ligamentum sphenomandibulare, das sich wie eine schützende Platte auf einen Teil der Weichgebilde auflegt, und uns so z. B. die Abzweigung der Arteria alveolaris inferior von der Arteria maxillaris interna dem Blicke entzieht. Dieses Band spannt sich aus zwischen dem Schädel und der Lingula, an deren Spitze und ganzem freien Rande es ansetzt. Ja es deckt sogar mit einigen weiter herabziehenden Fasern die Abgangsstelle der Organe im Sulcus mylohyoideus und spannt sich über den ersten Teil dieser Rinne aus, sie so zu einem Kanal abschliessend.

Merkel beschreibt dieses Band folgendermaßen: «Von der Kapsel durch Gefässe, Nerven und Fett getrennt, läuft aber an der medialen Seite des Kiefergelenkes noch ein streng genommen nicht mehr zu ihm gehörige dünne Membran herab, Ligamentum sphenomandibulare. Das Band entspringt neben dem Gelenk an der Spina angularis des Keilbeines und teilt sich in zwei Blätter, von welchen das eine am Hals des Unterkiefers, das andere an der Lingula mandibularis endigt» [1]). Von diesen beiden Blättern hat nur das innere mediale für uns Interesse und im folgenden ist unter Ligamentum sphenomandibulare immer nur dessen inneres Blatt gemeint, das mehr laterale habe ich gar nicht präparatorisch darzustellen versucht.

Hinter allen diesen Organen liegt in der Tiefe der Musculus pterygoideus externus gleichsam als Hintergrund, der sich durch seine typische horizontale Faserung deutlich und charakteristisch gegen die Umgebung abgrenzt. Dem Ligamentum sphenomandibulare kommt ohne Frage eine ziemliche Bedeutung in bezug auf die Lage des Anästhesiedepots zu, denn da man wohl immer lateral davon das Depot anlegen will, so ist ohne weiteres einzusehen, dass dieses Band durch seine Festigkeit einfach mechanisch die Ausbildung des Depots beeinflussen muss. Bei allen meinen Versuchen befand sich der weitaus grösste Teil der Gelatine lateral davon, also im eigentlichen Spatium pterygomandibulare. Auch Loos scheint ein ähnliches gefunden zu haben, denn er schreibt: «Es sei nur festgestellt, dass bei den Leichenversuchen die Depots zumeist hinter und über der Lingula sich fanden, lateral von der den Nerv enthaltenen Faszie» [2]). Auch Fischer geht auf dieses Band ein und beschreibt es mit Gassers Worten [3]): «In Figur 79 ist noch die flächenartige Bedeckung der Lingula durch das Ligamentum pterygomandibulare von Wichtigkeit. Dasselbe ist für die Lagerung der Kanüle bei der Injektion von Vorteil, es bildet gleichzeitig einen Schutz für die Muskulatur».

Da das Depot eine grössere Ausdehnung von vorne nach hinten zeigt, als die Breite des Ligamentums selbst ist, so quillt an seinem vorderen und ebenso an seinem hinteren Rande ein Teil des Depots hervor. Ob am

[1]) Merkel, Anatomie des Menschen Abt. 2, Text S. 86, Z. 1. v. o.
[2]) cf. Nr. 23, S. 563.
[3]) cf. Nr. 16, Z. 1. v. o.

Lebenden sich ein gleiches findet, will mir fraglich erscheinen, denn ich glaube, dass der Grund dafür darin zu sehen ist, dass nach Abtragung der medial vom Ligamentum gelegenen Organe, infolge des nun von dieser Stelle aus fehlenden Druckes, die Gelatine erst nachträglich hier vorgequollen ist, denn an einem anderen Präparate, das nach der Injektion lange Zeit in dünnem Formol gelegen hatte und an dem dadurch die Gelatine unelastisch und hart geworden war, zeigte sich dies Phänomen nicht, das ganze Depot lag weit lateral vom Ligament. Es ist dies auch schon aus dem Grunde wahrscheinlich, weil dem Ligamentum der Musculus pterygoideus internus ziemlich fest aufliegt, und es ist nicht anzunehmen, dass er der Gelatine Platz lässt. Dass sich in einem anderen Falle ein Teil der Gelatine vor dem Ligament befindet, ist wohl nur eine der vielen Varianten, die hier überhaupt vorkommen werden, die in erster Linie wohl von der Nadelführung resp. von der Nadelrichtung abhängig sind. Wenn die Nadel etwas weiter nach hinten dringt, dann wird wohl der grösste Teil des Depots im eigentlichen Sulcus mandibularis zu finden sein. Durch die Beziehungen des Depots zum Ligamentum sphenomandibulare ergibt sich auch seine Begrenzung nach unten, weniger nach oben hin, denn da der Raum, der zwischen diesem Ligament, der Lingula und der medialen Wand des Unterkiefers gelegen ist nach unten hin direkt in das Foramen mündet, so ist dadurch eine Begrenzung in dieser Richtung gegeben und zwar in einem Sinne, wie sie für die Injektion äusserst günstig ist. Nach oben hin divergieren die Organe der in Frage stehenden Gegend immer mehr und zwischen ihnen findet sich lockeres mit Fett durchsetztes Bindegewebe, dadurch erklärt es sich, dass eine Begrenzung des Depots nach oben nicht in demselben Maße möglich ist, wie nach unten.

Wenn auf die Frage des Entweichens noch mit einigen Worten eingegangen werden soll, so muss man bedenken, dass hier die Verhältnisse nicht so einheitlich liegen, wie bei den anderen Injektionen, weil nach verschiedenen Methoden gearbeitet wurde; denn wenn auch Loos nachgewiesen hat, dass die Treffsicherheit bei den verschiedenen Arten ziemlich die gleiche ist, so kommt die Nadel immer anders zu liegen, je nachdem ob man die Methode Brauns, Fischers, Seidels oder anderer Autoren anwendet. Auch der Umstand, wie tief man eingedrungen ist, spielt eine gewisse Rolle, denn wenn man z. B. vom Eckzahn der Gegenseite kommt, und die Nadel nicht tief genug führt, dann bleibt man leicht unter der lateralen Faszie des Musculus pterygoideus internus hängen, und injiziert in diesen Muskel hinein. Eines meiner Präparate zeigte einen solchen Fall und es ergab sich, dass der Musculus pterygoideus internus allenthalben mit Gelatine durchsetzt war, ganz besonders lag unter den sehnigen Bindegewebszügen, die die laterale Faszie verstärken, eine nicht unbedeutende Menge davon, angeordnet in langen Streifen und Strichen, die einen Verlauf zeigten, entsprechend der Faserung des Muskels, und eine verschiedene Stärke aufwiesen. Um nun zu sehen,

welchen Weg die Gelatine weiterhin nehmen würde, wurde eine grössere Menge injiziert und bald erschien ein Teil der Injektionsmassen am Unterkieferwinkel, sowie an der ganzen Ansatzstelle des Musculus pterygoideus internus. Schon hieraus geht hervor, dass sie sich hauptsächlich in den bindegewebigen Spalten zwischen den einzelnen Teilen und Bündeln des Muskels ausgebreitet hatte. Zerrissene Muskelfasern habe ich ebenfalls gefunden, doch kann dies eventl. auch durch die Präparation gekommen sein. Hier ist in bezug auf die Deutung ganz besondere Vorsicht am Platze, um nicht zu falschen Schlüssen zu kommen, so auch Loos:[1]) «In diesem Sinne könnten kleine Herde zerrissener Muskelfasern gedeutet werden, welche ich in der Umgebung von medianwärts an der Tasche angelegten Gelatinedepots bemerkt habe. Trotz der Verschiedenheit des Injektionsmaterials, trotz der Elastizitätsunterschiede zwischen dem kadaverösen und dem lebenden Gewebe, und trotz dem beim Leichenversuch minder schonenden Vorgehen scheint es danach denkbar, dass die Schädigungen der Muskelinfiltration auf mechanischen Faserverletzungen beruhen».

Auf die Möglichkeit, dass die Beschwerden, wie Seidel sie schildert, eventl. durch Infektion bedingt sein könnten, habe ich schon an anderer Stelle hingewiesen.[2])

Die Unfähigkeit, den Mund ordentlich zu öffnen, wie man das nach Mandibularisanästhesie mitunter sieht, auf eine Mitbeteiligung des Gelenkes zurückführen zu wollen, halte ich nicht gerade für sehr glücklich, freilich kann unter Umständen die Injektionsmasse auch in bedenkliche Nähe des Gelenkes kommen, besonders dann, wenn man ein wenig zu hoch eingegangen ist und die Nadel zu weit nach distal durchgeführt hat. Allerdings ist hier der Sulcus mandibularis breiter und kann mehr von der Injektionsmasse aufnehmen, dafür aber liegt sein hinteres oberes Ende auch in ziemlicher Nähe der Gelenkkapsel. Selbst an dieser Stelle zeigt das eine der Präparate noch Gelatine. Dass man mit der Nadel zuweit dorsal vorgeht, und nun das Depot hinter der geeigneten Stelle anlegt, braucht der Geübte wohl kaum zu befürchten. Nach dorsal hin kommt bald die Glandula parotis, deren Verletzung infolge ihrer Derbheit man sicher fühlen würde.

Wenn die Nadel nicht tief genug eingedrungen war, oder wenn man, um eine Vene zu vermeiden, sofort nach Durchdringung der Schleimhaut damit beginnt, die Lösung aus der Spritze ausfliessen zu lassen, dann kann sich die Injektionsmasse unter der Schleimhaut, und wenn man lateral von der Raphe pterygomandibularis vorgeht, zwischen den Fasern des Musculus buccinator finden; hat man jedoch den Einstich medial von der eben genannten Stelle vorgenommen, dann kann man in den Musculus cephalopharyngeus

[1]) cf. Nr. 23, S. 562, Z. 5 v. o.

[2]) cf. Nr. 11.

gelangen. Jenseits dieses Muskels trifft man auf die Fascia buccopharyngea, die in dem eben gedachten Falle gleichfalls durchtränkt wird, ein nämliches kann mit der Fascia pterygoidea und eventl. mit dem Ligamentum sphenomandibulare geschehen. Aus der Abbildung 6 geht hervor, dass gegebenenfalles auch das Bichatsche Fettpolster von der Nadel angestochen werden kann und es unterliegt keinem Zweifel, dass es unter der oben gemachten Annahme mit dem Anästhetikum durchtränkt wird.

Wenn man nun das Ligamentum entfernt, dann sieht man den Situs der Organe an dieser Stelle, worauf gleich näher eingegangen werden soll. Die Gelatinemasse selbst breitet sich bis zum Knochen hin aus und liegt von medial aus gesehen, über dem Periost, den Raum zwischen diesem und den Organen ganz ausfüllend, die Nerven und die Gefässe liegen zum Teil in dem Depot eingebettet, doch findet sich seine Hauptmasse lateral davon. Nach alledem hat das Depot eine wechselnde Gestalt, die im wesentlichen bedingt sein wird durch die Ausbildung des Sulcus mandibularis und mithin des Spatium pterygomandibulare, dazu kommt dann noch die Breite des Ligamentums sphenomandibulare und die Lage der Spritzenöffnung. Das Depot ist länglich, flach gedrückt, nach oben hin unter Umständen an Breite zunehmend, seine Oberfläche ist höckerig, aber es finden sich nicht so viele fremde Bestandteile darin, wie z. B. beim Depot am Foramen infraorbitale.

Eine sehr wesentliche Frage ist die nach der Verletzung der Gefässe und Nerven, dass beides möglich ist, wurde eingangs schon erwähnt, und ich muss hier den oben genannten Fall näher beschreiben, bei dem es sich um die Verletzung einer Vene handelt, woraus also mit Sicherheit hervorgeht, dass eine Gefässverletzung bei der Mandibularisanästhesie immer mit berücksichtigt werden muss. Braun freilich fürchtet die Verletzung der Gefässe nicht sehr, denn er schreibt (Deutsche medizinische Wochenschrift 1385 r. Z. 7 v. o.): «Es ist ganz gleichgültig, ob man mit einer feinen Hohlnadel, eine Arterie, und sei es auch die Maxillaris interna oder die Carotis ansticht. Im schlimmsten Falle entsteht ein bedeutungsloses, kleines Hämatom». In ähnlichem Sinne äussert sich auch Härtel.

In dem von mir beobachteten Falle wurde die Injektion auf die übliche Art hergestellt, und bei der nun folgenden Präparation fiel sofort auf, dass am vorderen und hinteren Rande des Ligamentum keine Gelatine sichtbar wurde. Bei der weiteren Freilegung ergab sich dann, dass die Injektionsmasse in die Vene gedrungen war, und diese nach allen Seiten hin ausfüllte. Fast der gesamte Spritzeninhalt war in die Vene entleert worden und nur ganz wenig Gelatine fand sich ausserhalb dieser, sie lag lateral der Gefässe. Das änderte natürlich den Präparationsplan und es wurde das injizierte Gefäss nach oben und unten hin freigelegt. Da nun die Vene gefüllt war, so konnte eine Unterscheidung zwischen dieser und der Arterie gut durchgeführt werden. Von der Vene wurde nur der Hauptast stehen gelassen, eine Reihe

kleinerer Seitenäste abgetragen, um das Bild nicht unnötig kompliziert zu machen.

Der Situs, der sich jetzt ergab, war folgender: (Fig. 7). Die Arteria alveolaris inferior kommt aus der Maxillaris interna und senkt sich nach unten zu in das Foramen ein, sie liegt anfänglich lateral von der Vene, auch ein wenig mehr kranial, zieht dann in Bogen nach vorne, dabei unter der Vena meningea (media) durchtretend, die von medial oben nach hinten unten läuft. Dicht hinter dieser Kreuzungsstelle kommt von unten her aus dem Kanal die Vena alveolaris inferior und beide vereinigen sich zu der Vena maxillaris interna, und sich dann ihrerseits in die Vena facialis posterior zu ergiessen, wie überhaupt das gesamte venöse Blut dieser Gegend teils zur Vena fascialis posterior, teils zur Vena jugularis geht. An der Stelle des Eintritts in den Kanal liegt die Arterie direkt vor der Vene, ein klein wenig weiter distal liegt die Arterie mehr medial, also beide Gefässe mehr nebeneinander. Vor dem Eintritt in den Kanal zweigt sich von der Arteria alveolaris inferior die Arteria mylohyoidea ab. Medial und vorn von der Vene kommen von oben herunter zwei Nerven, der Nervus alveolaris inferior und der Nervus lingualis, deren letzterer noch etwas mehr medial und auch ein wenig mehr nach vorn gelegen ist, beide bilden einen nach dem Gesicht zu offenen Bogen. Die von hinten kommende Chorda tympani zieht über die Arteria meningea media und die Vene hinweg, und lässt auch den Nervus alveolaris inferior lateral liegen. Der dicht neben der Vene herabziehende Nervus alveolaris inferior tritt am Foramen mandibulare in den Kanal ein und liegt hier vor den Gefässen, kurz zuvor gibt er den Nervus mylohyoideus ab, der vor der Arterie am Kiefer zum gleichnamigen Muskel dahinzieht. Während direkt am Eingang in das Foramen die Organe hintereinander liegen und zwar in der Art, dass am weitesten nach vorn sich der Nerv befindet, dann die Arterie und zuletzt die Vene kommt, liegen oberhalb und unterhalb die Verhältnisse ein wenig anders. Da die Lage im Kanal hier nicht weiter von Interesse ist, so soll nur die Lagebeziehung an ersterer Stelle beschrieben werden. Hier also, ein wenig über der Spitze der Lingula, mithin in der Gegend des Sulcus, liegen die Organe nicht in einer Geraden, sondern es liegt am weitesten lateral und hinten die Arterie, dann ein wenig mehr nach vorn die von oben herabkommende Vene, während die aus dem Kanal kommende Vena alveolaris inferior sich schon unterhalb in die Maxillaris inferior ergossen hat. Vor der Vena meningea (media) und ein wenig mehr nach innen findet sich der Nerv. Dieser ist demnach immer am meisten der Mundhöhle zugekehrt, dann kommt je nach der Höhe die Vene oder die Arterie. Daraus ergibt sich, dass der Nerv zuerst erreicht wird.

Wie aus dem von Loos und dem hier mitgeteilten Fall hervorgeht, ist die Möglichkeit einer Gefässverletzung bei der Mandibularisanästhesie nicht ganz von der Hand zu weisen, aber es scheint, dass entweder am

Lebenden die Verhältnisse etwas anders liegen, oder dass die Entleerung eines Teiles der Novokaïnlösung in die Gefässe nicht von so grosser Bedeutung ist. Ein Fall, der mit Sicherheit die Gefässverletzung durch die Nadel am Lebenden dartun würde, ist meines Wissens nicht beschrieben. Immerhin ergibt sich daraus die Forderung, dass man langsam injizieren soll, denn wenn nun einmal das Gift direkt in das Blut kommt, dann wird es wohl weniger Schaden anrichten, wenn es möglichst verdünnt am Zentralorgan anlangt, andererseits findet das verletzte Gefäss durch die Gegenwart des Suprarenins inzwischen Gelegenheit sich zu kontrahieren, schliesslich kann auch der Operateur, wenn er beginnende Allgemeinerscheinungen bemerkt, was nach 13 Sekunden schon der Fall sein kann, die Injektion unterbrechen.

Ebensowenig wie über die Verletzung der Gefässe an dieser Stelle, wissen wir klinisch etwas Sicheres über die Bildung eines Hämatoms, denn wenn unter gewöhnlichen Verhältnissen eine Arterie von dem Kaliber der Arteria alveolaris inferior, besonders wenn sie im lockeren Bindegewebe liegt — wie es hier durch das Spatium pterygomandibulare dargestellt wird — verletzt wird, dann gibt es wohl fast immer als Folge dieser eine Blutgeschwulst. Ist es nun nicht möglich, dass ein Teil der Beschwerden, die wir nach Mandibularisanästhesie auftreten sehen, durch ein Hämatom bedingt sein kann? Die Wahrscheinlichkeit ist ja wohl nicht sehr gross, denn da wir die Injektion wohl nie — wegen des Durchdringens der Mundschleimhaut —. ganz sicher keimfrei ausführen können, so hätte gelegentlich solch ein Hämatom, das ja ganz besonders leicht zur Vereiterung neigt, doch schon derartige Erscheinungen bieten müssen. Es werden täglich tausende von Mandibularisanästhesien ausgeführt, am hiesigen Institut allein 6—10 pro die und sehr selten findet man überhaupt Beschwerden danach, und in ganz verschwindend wenigen Fällen ernstere Symptome. Es scheint demnach, dass die Verletzung der Gefässe doch nur eine ganz untergeordnete Rolle spielt.

Ausser der Leitungsunterbrechung am Foramen mandibulare kommt für den Unterkiefer noch die am Foramen mentale in Betracht, die allerdings kein so grosses Gebiet auszuschalten imstande ist, mitunter aber ganz gute Dienste leistet. Man darf bei dieser Art der Anästhesie nicht vergessen, dass man nur auf den Nervus alveolaris inferior einzuwirken imstande ist, denn da von innen her sich der Nervus lingualis an den Unterkiefer anlegt und ihn an dieser Stelle innerviert, so ist es wohl unmöglich, das diesem Nerven zugehörende Gebiet mit der Injektion am Foramen mentale auszuschalten. Die Zone, die man anästhesieren kann, ist, wenn die Leitungsunterbrechung beiderseits ausgeführt wird, etwa folgendermaßen begrenzt; nach distal reicht sie bis zum Kaninus, nach bukkal sind die Lippen, die Umschlagsfalte, die äussere Haut des Kinnes und am Kiefer selbst die labiale Schleimhaut des Alveolarfortsatzes ihrer Sensibilität

beraubt. Wie weit die Zone in den Knochen selbst eindringt, kann ich nicht sagen.

Man kann annehmen, dass das Foramen mentale immer vorhanden ist, denn Bertelli fand unter 1200 von ihm daraufhin untersuchten Unterkiefern nur ein einziges Mal, dass eines (linkes) fehlte. Die Lage des Foramen mentale ist Schwankungen unterworfen, die ähnlich wie beim Foramen mandibulare durch das Alter bedingt sind, jedoch mit dem Unterschiede, dass mit zunehmendem Alter das Foramen mentale nach distal wandert. Beim erwachsenen Menschen liegt es in der Mehrzahl der Fälle unter dem Septum, das sich zwischen erstem und zweitem Prämolaren befindet oder direkt unter letzterem Zahne. Seine Lage im Knochen selbst ist konstant, denn es findet sich immer an der Grenze des eigentlichen Kieferkörpers und des Alveolarfortsatzes. Zahlenmäßig kann man das so ausdrücken, dass es beim Erwachsenen 14—22 mm vom Alveolarrande und 14 bis 18 mm von der Basis mandibulae entfernt ist, also annähernd in der Mitte des ganzen Knochens.

Die Technik der Injektion ergab sich aus der anatomischen Lage und es wurde folgendermaßen verfahren: «Um am Foramen mentale ein Depot anzulegen, gehe man an der distalen bukkalen Kante des zweiten Prämolaren, evtl. ein klein wenig mehr medial in die Tiefe. Bei nicht zu fettreichen Patienten ist es möglich, das Foramen mentale durch die Haut durchzufühlen, eventl. unter Anwendung eines geringen Druckes, gegen den gerade die nächste Umgebung des Foramen mentale wegen Aufliegens des Nerven auf den Knochen etwas empfindlich ist. Man steche da ein, wo die Schleimhaut beginnt etwas stärker zu werden und führe alsdann die Nadel bis etwa zur Mitte zwischen Alveolarrand und Basis mandibulae hinunter» [1]). Nach dieser Methode wurden nun einige Versuche an der Leiche ausgeführt, und es ergab sich, dass die Ausbildung des Depots sehr verschieden ausfiel, je nachdem, ob man die Nadel eine Strecke weit unter dem Periost entlang führen konnte, oder ob dies nicht möglich war. In einem Falle, der zu der ersteren Art zu rechnen ist, und wo zudem noch die Gelatine sehr dünnflüssig war, entwich der grösste Teil der injizierten Masse und nur ein ganz kleiner Rest blieb zurück. Ein ordentliches Depot, wie an den anderen Stellen, konnte ich hier gar nicht erzielen, denn in einigen anderen Fällen, in denen die Gelatine wenigstens an Ort und Stelle liegen geblieben war, wurden die Nachbargebilde so durchtränkt, dass eine genaue Umgrenzung hier nicht möglich war, daher kann ich auch weder eine charakteristische Beschreibung geben, noch eine typische Abbildung bringen. Dass man das Foramen in der Tat erreichen kann, geht aus den Versuchen unzweifelhaft hervor.

[1]) cf. Nr. 10, S. 50, Z. 12 v. o.

Man findet bei der Präparation über der Gegend der Kinnöffnung meist ein nicht ganz kirschgrosses Gebilde, das die Nervenaustrittsstelle verdeckt; allenthalben sieht man Reste von Muskeln und Faszien, und es ist nicht möglich, die einzelnen Muskeln genau frei zu präparieren und zu bestimmen, wie weit der eine oder der andere in das Depot hineinragt. Alles in der Umgebung ist durchtränkt und die Gelatine, die sich in die einzelnen bindegewebigen Interstitien hineinzwängte, hat die Organe zum Teil aus ihrer Lage gebracht. Es scheint mir, als ob alle Muskeln dieser Gegend in der Regel mit durchtränkt werden, und dies kann um so mehr stattfinden, weil die gesamte Gelatine über dem Periosteum gelegen war, so dass mir sogar in einem Falle, als ich einen Bindegewebsstrang abreissen wollte, die Gelatine mitsamt den Muskelresten und dem Periost an der Pinzette hängen blieb.

Von den in der Umgebung zu findenden Muskeln, nämlich dem Musculus triangularis, dem Musculus quadratus labii inferioris, den Musculi incisivi und dem Musculus risorius Santorini, ist der Quadratus in dem Falle, wo ein Depot sich überhaupt einigermaßen gebildet hatte, gänzlich durchtränkt gewesen, der Triangularis war wohl ziemlich frei, jedoch fand sich direkt unter ihm, noch innerhalb seiner Faszie, z. T. auch in seinen Interstitien die blaue Gelatine; die Musculi incisivi konnte ich nicht mit Sicherheit feststellen, ebenso war es unmöglich zu entscheiden, wie weit die untere vordere Partie des Risorius mit in das Gebiet hineinragte. Infolge dieser Lage des Depots, das eine Durchtränkung der Muskeln und natürlich auch eine Umspülung der zu diesen Muskeln gehörigen Faszialisäste zur Folge hatte, findet die motorische Lähmung der Unterlippe ganz leicht eine Erklärung, denn nicht nur der Nerv, sondern auch der Muskel selbst kann durch das Anästhetikum gelähmt werden. Da das Depot in der Mehrzahl der Fälle über dem Periosteum lag, so war auch nicht anzunehmen, dass ein Teil der Gelatine sich im Kanal finden werde, wenn nicht gerade kleine Gefässe getroffen worden sind. Ein daraufhin untersuchter Fall zeigte einen leeren Kanal; auch eine Verletzung grösserer Gefässe scheint nicht eingetreten zu sein, denn die aus dem Foramen austretende Arterie und Vene waren leer, zudem erscheinen sie viel zu dünn, als dass es möglich wäre, die Gelatine hinein zu injizieren; denn wenn wirklich eines dieser Gefässe angestochen werden sollte, so kann selbst dann, wenn die Spitze der Kanüle in dem Gefässe sitzt, nur ein Teil der Injektionsmasse hineingelangen, weil die bei der verwandten Kanüle vorhandene Ausflussöffnung grösser war, als der Durchmesser der Gefässe.

Ein Entweichen der Lösung beobachtete ich namentlich nach dem Musculus masseter zu, ganz besonders in dem einen Fall, wo die Gelatine zu dünnflüssig war, wo sich also eine günstige Gelegenheit zum Entweichen a priori fand, nach medial war dies Gebiet wesentlich kleiner, auch war weder die Schleimhaut des Alveolarfortsatzes abgehoben, noch die eigentliche Lippe durchtränkt, ebenso war nach dem Hals zu keine Gelatine entwichen.

Da ein Hineinpressen in den Kanal, ähnlich wie wir es am Foramen infraorbitale oder am Foramen palatinum anterius gefunden haben, hier vielleicht gar nicht vorkommt, auf jeden Fall nicht zur Regel zu gehören scheint, so kann die Beeinflussung der Nerven, die man am Lebenden wahrnimmt, nur auf dem Wege der Diffusion ins Knocheninnere zustande gekommen sein. Solche Diffusionen können freilich sehr schnell verlaufen, besonders wenn eine isotonische Lösung zur Anwendung kommt.

Da das Gebiet der Leitungsunterbrechung nicht sehr gross ist, andererseits die Diffusionsverhältnisse ganz günstig liegen, so wird man sich, wenn eine Anästhesie dieses Gebiets auszuführen ist, und eine Mandibularisanästhesie nicht in Betracht kommt, wohl in der Mehrzahl der Fälle der leichter auszuführenden lokalen Methode bedienen, man darf nämlich nicht vergessen, dass an dieser Stelle bereits die Anastomose mit der Gegenseite sich anfängt bemerkbar zu machen. Fischer führt eine Leitungsanästhesie am Foramen mentale nicht aus, sondern sucht die Öffnungen, die sich in der Fossa canina finden, auszunutzen, indem er dorthin ein Depot entleert. Streng genommen ist das auch noch eine Art Leitungsanästhesie, wenn gleich freilich hier das Depot schon ziemlich dicht an der Stelle gebildet wird, an der die Operation ausgeführt werden soll. Er beschreibt die Technik folgendermaßen [1]): «Man hebt die Lippe ab und sticht in die vorher mit Jod desinfizierte Schleimhaut der Umschlagfalte etwa in der Gegend der Eckzahnwurzel ein, führt die Kanüle leicht medial geneigt nach unten vor bis in die daselbst befindliche Fossa mentalis des Unterkiefers. Dieselbe liegt unterhalb der Wurzelspitze des Eckzahnes und seitlichen Schneidezahnes und besitzt meist zahlreiche Foramina, durch welche die injizierte Lösung in das Kieferinnere eindringt. Man injiziert schon auf dem Wege dahin, die Hauptquantität aber erst in der Fossa und kann eine volle Anästhesie des Eckzahnes und der beiden Inzisiven derselben Seite erwarten». Ob eine volle Anästhesie dieser Gegend auf diese Art möglich werden kann, erscheint mir fraglich, weil von hinten her der Nervus lingualis sensible Fasern zum Kiefer entsendet.

Ergebnisse.

1. Am Foramen infraorbitale fühlt man, wie sich das Depot bildet.
2. Das Depot am Nervus infraorbitale ist kugelig vorgewölbt, seine Oberfläche ist uneben, die Nachbarorgane dringen zum Teil hinein.
3. Die Lage der Anästhesiedepots ist meist oberhalb des Periostes.
4. Eine Verletzung der grösseren Gefässe am Foramen infraorbitale ist möglich.

[1]) cf. Nr. 16, S. 145, Z. 9 v. u.

5. Man injiziere langsam, damit wenig von der Injektionsmasse entweicht, auch in Rücksicht auf die Gefässe.
6. Dem Depot am Foramen infraorbitale kommen nahe der Musculus quadratus labii superioris, der Musculus caninus, die Musculi incisivi, eventl. der Musculus nasalis und der Musculus zygomaticus.
7. Durch das Foramen infraorbitale kann Flüssigkeit in den Kanal eingepresst werden, jedoch nicht bis zur Flügelgaumengrube.
8. Das Depot am Tuber maxillare ist nicht sehr plastisch ausgebildet, es liegt oberhalb und hinten vom letzten Zahne der Reihe.
9. Bei der Tuberanästhesie werden der Musculus buccinator und die Fascia buccalis durchstochen.
10. Der Musculus pterygoideus externus kann bei der Tuberanästhesie verletzt werden.
11. Bei der Tuberanästhesie nach Fischer kommt man leicht in die Nähe der Hirnhäute.
12. Das Depot am Foramen palatinum anterius ist wulstförmig und länglich; infolge der Straffheit der Schleimhaut entweicht ein bedeutender Teil nach dem weichen Gaumen, nach dem Kanal, nach dem Tuber, und nach der Nase hin. Eine Verletzung der Gefässe an dieser Stelle ist denkbar.
13. Das Ligamentum sphenomandibulare ist für die Lage des Anästhesiedepots am Foramen mandibulare von Wichtigkeit.
14. Das Ligamentum sphenomandibulare, der Unterkiefer und der Musculus pterygoideus internus bilden die Grenzen des Depots.
15. Eine Infiltration des Musculus pterygoideus internus ist möglich, eventl. auch eine solche des Bichatschen Fettpolsters.
16. Die Gefässe des Sulcus können verletzt werden.
17. Unter Umständen kommt die Gelatine in bedeutende Nähe des Kiefergelenkes.
18. Am Eingang zum Foramen mandibulare liegt zuvorderst der Nerv, dann kommt die Arterie und zuletzt die Vene.
19. Im Sulcus mandibularis liegen die Organe folgendermaßen: Lateral und hinten die Arterie, mehr vorn die Vena meningea (media) hinten unten die Vena alveolaris inferior, vorn lateral der Nervus alveolaris inferior, ganz vorn und medial der Nervus lingualis.
20. Am Foramen mentale bildet sich ein Depot nur undeutlich aus, die Muskeln der Umgebung werden in der Regel mit durchtränkt.

Herrn Geheimrat Prof. Dr. Barfurth, in dessen Institut die oben beschriebenen Präparate hergestellt wurden, sowie meinem Chef Herrn Prof. Dr. Reinmöller sage ich für die freundliche Unterstützung bei vorliegender Arbeit meinen besten Dank.

Erklärung zu den Abbildungen.

Die meisten Präparate wurden in mehreren Exemplaren hergestellt und die einzelnen kombiniert und dann gezeichnet, so dass also in der Regel zwar ein Präparat ziemlich natürlich wiedergegeben ist, aber der durch den Vergleich mit den anderen notwendigen Schematisierung Rechnung getragen wurde.

Figur 1. Diese Figur zeigt das Injektionsdepot am Foramen infraorbitale so, wie es liegen soll, etwa $^1/_2$ cm vom unteren Augenhöhlenrande entfernt; die Oberfläche ist uneben, höckerig, aus dem unteren Teile treten Nervenfasern hervor, die zur Nase und zur Lippe ziehen. Das Foramen infraorbitale selbst ist nicht zu sehen. Die Weichteile sind vollständig entfernt und der Knochen des Periostes entblösst. Die Umschlagfalte ist von innen her zu sehen.

Figur 2. Derselbe Kopf wie Figur 1. Nach Entfernung des Orbitaldaches, des Augenhöhleninhaltes und Aufpräparierung des Canalis und Sulcus infraorbitalis wurde eine gewisse Menge Gelatine in direkter Umgebung des Nerven sichtbar. Hieraus erklärt sich eine Reihe klinischer Erscheinungen. Dies Phänomen zeigten alle Präparate, auch eines, bei dem das Depot falsch (zu weit medial) lag und das mit seiner lateralen Umgrenzung eben noch das Foramen erreichte; dieses selbst war nicht verdeckt und auch die Austrittsstelle des Nerven war sichtbar (s. nächste Figur). Eine Füllung der Flügelgaumengrube fand nicht statt.

Figur 3. An diesem Kopf wurde ausgeführt die Infraorbitalinjektion, die Mentalinjektion und Tuberinjektion. Das Gelatinedepot am Foramen infraorbitale ist zu weit medial gelegen und nimmt den grössten Teil der Fossa canina ein, erreicht nur mit seinem obersten Zipfel das Foramen selbst, breitet sich aber nach der Nase und nach der Umschlagfalte zu weit aus. Schon bei der Injektion war deutlich zu fühlen, wie das Depot sich an einer falschen Stelle bildete. Eine solche Injektion am Lebenden hat noch eine genügende Anästhesie zur Folge (vgl. auch die Erklärung zu Fig. 2). Zur Darstellung des Gelatinedepots am Tuber wurde der Jochbogen und der Processus coronoideus des Unterkiefers mitsamt allen daranhängenden Weichteilen entfernt. Das Depot ist nicht sehr plastisch und charakteristisch, nimmt aber die Stelle ein, die für die Anästhesie der hinteren bukkalen Schleimhaut günstig ist. Am Foramen mentale kann sich ein Depot nur unsicher ausbilden, der grösste Teil der Gelatine ist entwichen, besonders nach dem Masseter zu, und, um eine Übersicht einigermaßen zu ermöglichen, entfernt worden. Man sieht, dass der Rest der Gelatine sich in unmittelbarer Nähe des Foramen findet, dass man also mit der Nadel die Stelle erreichen kann, die man erreichen will. An den in Frage stehenden Stellen wurden alle Weichteile entfernt, das Periost zum grössten Teile abgeschabt, im Oberkiefer wurde die Umschlagfalte erhalten und springt als Falte, in der sich Fett und Schleimdrüsen finden, in das Präparationsgebiet vor.

Figur 4. Injektion am Foramen palatinum anterius. Das Depot ist nicht kugelig, sondern mehr länglich und flach. Das Foramen palatinum selbst ist nicht zu sehen. Am vorderen Rande des Depots treten eine Reihe von Fasern auf die freie Gaumenoberfläche. Die Gelatinemasse ist geringer als die der Injektion von 2 ccm entspricht, weil der Teil, der nach der Umgebung entwichen ist, um das Bild übersichtlicher zu machen, entfernt wurde.

Figur 5. Lage der Organe an der medialen Seite des Unterkiefers. Die Zunge ist nach unten gesunken, weil der Nervus lingualis, der sich in dem Spalt zwischen Mylohyoideus und Pterygoideus internus findet, herauspräpariert ist. Daher verläuft der Nerv in gerade Linie anstatt im Bogen. Da wo er hinter dem Pterygoideus internus verschwindet, tritt er in das Spatium pterygomandibulare ein, von dem nur der hintere Teil, der jenseits des Musculus pterygoideus internus gelegen ist, gesehen werden kann. Die Parotis ist zurückpräpariert, um den hinteren Rand der Mandibula

zu zeigen. Das in dem Raum zwischen Schädelbasis, hinterem Mandibularrand und hinterem Pterygoideusrand gelegene Fettgewebe hat einen rötlichen Ton und eine derbe Konsistenz. Dicht unter der hier abgebildeten Oberfläche finden sich die Organe des Sulcus mandibularis.

Figur 6. Derselbe Kopf wie Figur 5. Die Zunge ist in ihrer normalen Lage zurückgelegt, der Hamulus pterygoideus entfernt worden, und ebenso der Musculus pterygoideus. Dadurch ist jener Zipfel des Bichatschen Fettpolsters zutage getreten, der im Texte beschrieben ist. Man sieht ferner jetzt auch die äussere Lamelle des Processus pterygoideus, die in voriger Figur noch verdeckt war. Jenseits dieser Lamelle wird der Musculus pterygoideus externus sichtbar, der an seiner Horizontalfaserung leicht erkannt werden kann. Ferner sind zutage getreten das Ligamentum sphenomandibulare (mediales Blatt), die Chorda tympani, der Nervus alveolaris inferior und der obere Teil des Nervus lingualis sowie die Arteria alveolaris inferior, Arteria meningea media und der Ramus meningeus accessorius. Man sieht ferner das Anästhesiedepot, das sich lateral vom Ligament entwickelt hat, also im eigentlichen Spatium pterygomandibulare. Der hintere Rand des Unterkiefers ist frei, und man erkennt, dass ein Teil der Injektionsmasse ihm ziemlich nahe kommt.

Figur 7 zeigt den Situs in der Gegend des Foramen mandibulare. Durch Zufall war hier bei der Injektion eine Vene gefüllt worden, und dadurch war ein Anästhesiedepot nicht zustande gekommen. Infolge dieses Umstandes wurde das Präparat zur Demonstration des Situs der Organe benutzt und es ergab sich nun folgendes. Am meisten medial und vorn zieht der Nervus lingualis nach unten, der sich kurz vor seinem Eintritt in die Zunge mit der Sublingualdrüse kreuzt. Von hinten her senkt sich die Chorda tympani in ihn ein, nachdem sie sich kurz zuvor mit dem mehr lateralwärts gelegenen Alveolaris inferior gekreuzt hatte. Dieser zweigt sich ein klein wenig oberhalb erst von dem gemeinsamen Stamm ab und entsendet, kurz bevor er in das Foramen eintritt, den Nervus mylohyoideus nach unten. Der Nervus alveolaris inferior liegt weiter lateral und hinten als der lingualis, aber mehr medial und vorn als die Gefässe. Die Arteria mylohyoidea zieht hinter dem Nerven dahin. An den Nerven anschliessend liegt direkt dorsal von ihm, wenigstens am Eintritt in das Foramen, die Arteria alveolaris inferior und in derselben Richtung die Vena alveolaris inferior. Mit letzterer vereint sich die von oben herabkommende Vena meningea zu einem neuen Stamm, dem der Name Vena maxill. int. zukommt. Die Alveolaris inferior ist ein Ast der Maxillaris interna, von der noch ein anderer Ast, nämlich die Meningea media sichtbar ist.

Literatur.

1. Adloff, P., Zur Frage der lokalen Anästhesie. D. zahnärztl. Wschr. 1911.
2. Derselbe, Über Lokalanästhesie. D. z. Wschr. 1913.
3. Bade, H., Über einen Fall von Hemiplegie und Aphasie nach Verletzung der linken Carotis interna bei dem Versuch, eine bei einer Mandibularanästhesie abgebrochene Injektionsnadel operativ zu entfernen. D. M. f. Z. 1911.
4. Derselbe, Über einen eigenartigen Fall von Gehirnschädigung nach einer Operation in der Mundhöhle. Z. V. z. Frankfurt (Main) 23. IV. 13. Ref. D. z. W. 1912 Nr. 13.
5. Braun, Die Lokalanästhesie, ihre wissenschaftlichen Grundlagen und prakt. Anwendung. Leipzig 1905.
6. Derselbe, Experimentelle Untersuchungen und Erfahrungen über Leitungsanästhesie. Arch. f. klin. Chir. Bd. 71.
7. Derselbe, Über die Lokalanästhesie im Trigeminusgebiet. D. m. W. 1911.
8. Derselbe, Die örtliche Anästhesierung des N. trigeminus und ihre Anwendung bei Operationen. Ref. D. m. W. 1911.
9. Bünte und Moral, Beiträge zur Leitungsanästhesie mit besonderer Berücksichtigung der anatomischen Verhältnisse. Ö.-U. V. f. Z. 1909.

10. Dieselben, Die Leitungsanästhesie im Ober- und Unterkiefer auf Grund der anatomischen Verhältnisse. Berlin 1910.
11. Dieselben, Isotonie, Infektion und Nachschmerz. D. z. W. XIII, Nr. 40.
12. Cohn, Beitrag zur Leitungsanästhesie des Nervus mandibularis. D. z. W. 1908.
13. Euler, Misserfolge bei der Leitungsanästhesie. Verh. d. V. Int. Kong. 23. bis 28. Aug. 1909 z. Berlin.
14. Fischer, G., Die lokale Anästhesie in der Zahnheilkunde, Berlin 1910.
15. Derselbe, Die Technik der lokalen Injektionsanästhesie. D. z. W. XII.
16. Derselbe, Die lokale Anästhesie in der Zahnheilkunde mit spezieller Berücksichtigung der Schleimhaut- und Leitungsanästhesie. III. Aufl. Berlin 1914.
17. Garfunkel, Eigenartige Erscheinung am Auge bei einer Novokaininjektion am Alveolarfortsatz des Oberkiefers. D. z. W. 1912.
18. Gros, O., Über Narkotika und Lokalanästhetika. Arch. f. experim. Pathol. u. Pharm. Bd. 62/63.
19. Härtel, Die Leitungsanästhesie und Injektionsbehandlung des Ganglion Gasseri und der Trigeminusäste. Arch. f. klin. Chir. Bd. 100, S. 193.
20. Hubert, Über das Verfahren der Anästhesierung am Mandibularis. D. z. W. 1908.
21. Luniatschek, Anästhesiologie. Erg. d. ges. Zahnheilk. 1910.
22. Kieffer, Beitrag zur Frage der Lokalanästhesie. D. z. W. 1911.
23. Loos, Zur Topographie der Injektion auf den Nervus alveolaris inferior. D. M. f. Z. 1913, H. 7.
24. Männich, Eine modifizierte Injektionsmethode. D. z. W. 1912.
25. Neuschmidt; Aus der Injektionstechnik. D. M. f. Z. 1909.
26. Parreidt, Über eine Methode, die anästhesierende Wirkung der Lokalanästhetika zu steigern nach Gros und deren praktische Anwendung nach Läwen. D. M. f. Z. 1911.
27. Paul, Zur Technik der Mandibularisanästhesie bei zahnärztlichen Operationen. D. z. W. 1908.
28. Peckert, Über das Verfahren der Anästhesierung am Mandibularis. D. z. W. 1908 und Verhandlung Heidelberger Zahnärzte 4. Nov. 1907.
29. Peukert, Weitere Beiträge zur Anwendung der Lokalanästhesie und Suprareninanämie. Beitr. zur klin. Chir. 1910, Bd. 66.
30. Reinmöller, Die Anästhesie bei Operationen in der Mundhöhle. D. M. f. Z. 1909.
31. Rosenberg, Anatomische Untersuchungen im Ober- und Unterkiefer zur Injektionstechnik. Verh. d. V. intern. Kongr. 23./28 Aug. 1909 z. Berlin.
32. Schröder, H., Der Induktionsstrom als Diagnostikum in der zahnärztl. Praxis. D. z. i. V. 1907, H. 2.
33. Seidel, Beiträge zur Vermeidung von Misserfolgen in der modernen Injektionsanästhesie. D. M. f. Z. 1911.
34. Derselbe, Die Mandibularanästhesie. D. z. i. V. H. 28, 1913.
35. Williger, Einige praktisch erprobte Abänderungen und Neuerungen im zahnärztl. Instrumentarium nebst Bemerkungen über Leitungsanästhesie am Nervus buccalis. D. M. f. Z. 1909.
36. Derselbe, Fehler in der Injektionstechnik und deren Folgen. D. M. f. Z. 1912.
37. Derselbe, Leitungsanästhesie. Verh. des Provinz.-Vereins Brand. Zahnärzte 9. und 10. Mai 1908.
38. Zorn, Ein Vorschlag zur Mandibularanästhesierung. D. z. W. 1913.

Fig. 1.
Anästhesiedepot am Foramen infraorbitale.

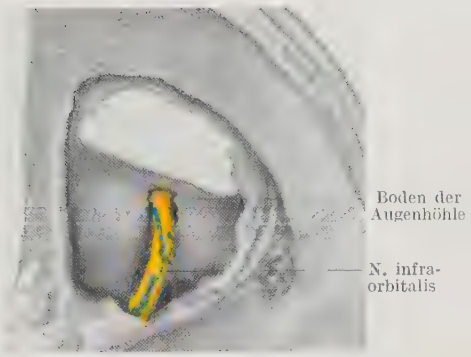

Fig. 2.
Canalis infraorbitalis von der Augenhöhle her.

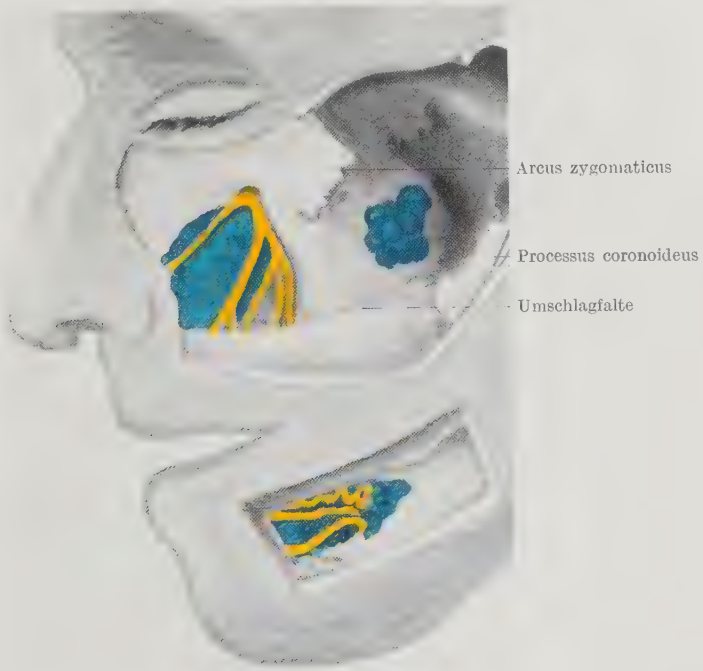

Fig. 3.
Injektion am Tuber maxillae und am Foramen mentale.

Verlag von J. F. Bergmann in Wiesbaden.

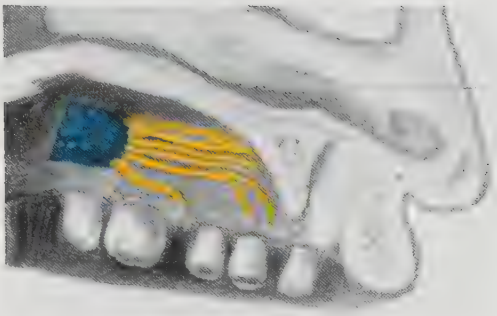

Fig. 4.

Injektion am Foramen palatinum anterius.
(In der Verkürzung von medial und unten gesehen, Zähne und Muskulatur nur angedeutet.)

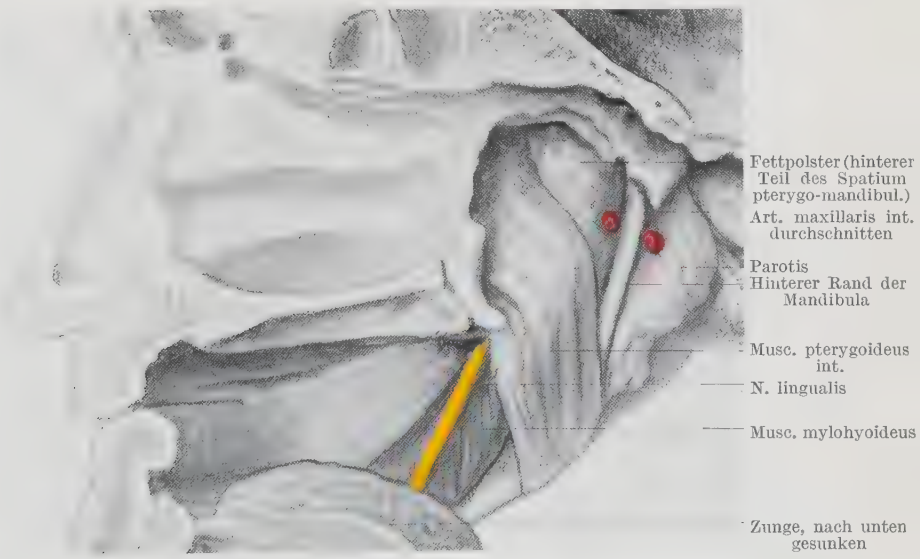

Fig. 5.

Innenfläche des aufsteigenden Astes mit Muskulatur, hinterem Teile des Spatium pterygomandibulare und N. lingualis.
(Letzterer aus seinem Bette herausgelöst und durch das Herabsinken der Zunge gespannt.)

Verlag von J. F. Bergmann in Wiesbaden.

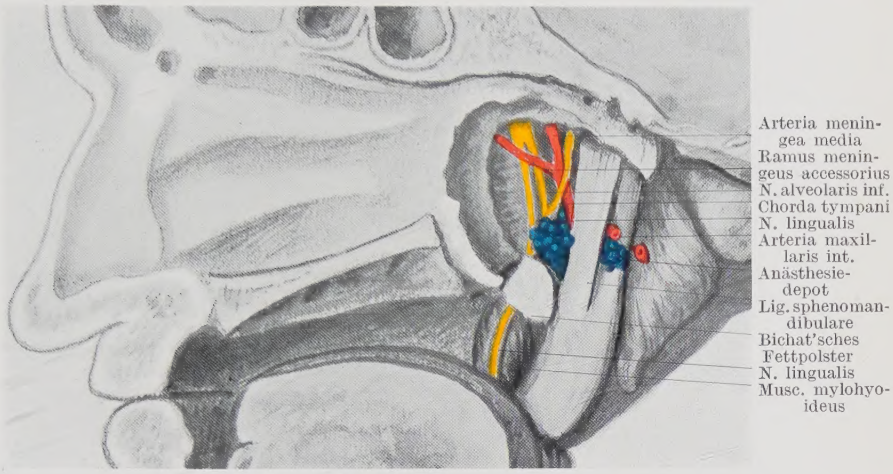

Fig. 6.

Injektionsdepot am Foramen mandibulare; dasselbe Präparat wie Fig. 5, jedoch nach Abtragung des Musc. pterygoideus internus.

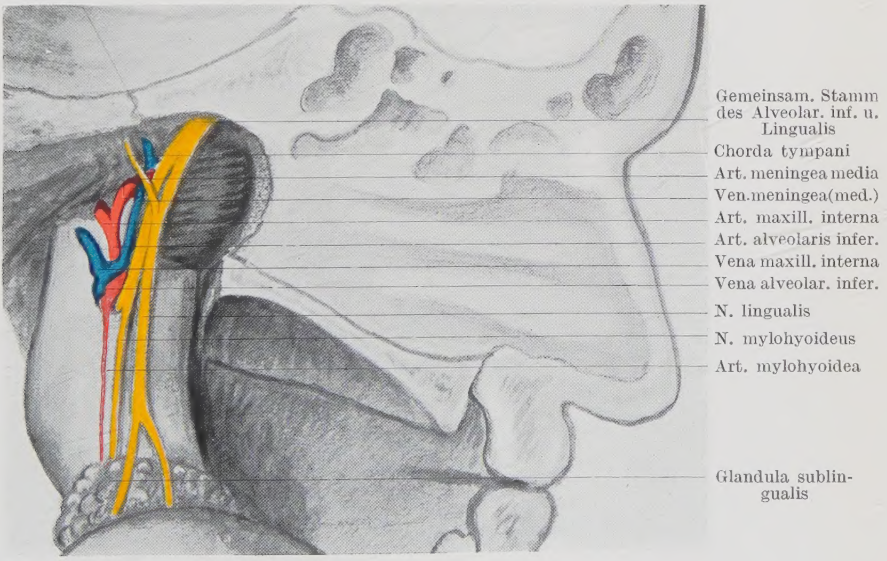

Fig. 7.

Situs am Foramen mandibulare.

Verlag von J. F. Bergmann in Wiesbaden.